Journal of Dermatology, Venereology and Aesthetic | JDVA
http://jdva.ub.ac.id

Dermatofitosis Rekalsitran yang Disebabkan oleh *Trichophyton* spp.:

Dhelya Widasmara*, Astrid Amanda Wahyu Putri[1]
[1]KSM/Prodi Dermatologi, Venereologi dan Estetika, Fakultas Kedokteran Universitas Brawijaya, Rumah Sakit Umum Daerah Dr. Saiful Anwar, Malang, Jawa Timur, Indonesia
*E-mail: dr.astridamandawp@gmail.com

Abstrak

Dermatofitosis rekalsitran merupakan infeksi dermatofita yang menetap atau berulang meskipun telah mendapat terapi antijamur. Kondisi ini menjadi tantangan klinis karena dapat berkaitan dengan berbagai faktor, termasuk penggunaan kortikosteroid, ketidakpatuhan terhadap pengobatan, dan kemungkinan resistansi antijamur. Laporan kasus ini bertujuan untuk menggambarkan perjalanan klinis dan respons terapi pada pasien dengan dermatofitosis rekalsitran akibat *Trichophyton* spp. Seorang wanita berusia 34 tahun datang dengan keluhan bercak kemerahan disertai gatal pada regio gluteal dan inguinal selama lebih dari satu tahun, disertai kekambuhan berulang meskipun telah mendapat terapi antijamur topikal dan sistemik. Pasien memiliki riwayat penggunaan kortikosteroid sistemik dosis tinggi, penggunaan kortikosteroid topikal, ketidakpatuhan terhadap pengobatan, serta rawat inap berulang. Pemeriksaan KOH 10% menunjukkan adanya hifa, sedangkan kultur jamur mengidentifikasi *Trichophyton* spp. Setelah respons yang kurang baik terhadap ketokonazol topikal dan flukonazol sistemik, terapi diubah menjadi itrakonazol oral 100 mg dua kali sehari dan terbinafin topikal dua kali sehari. Setelah dua minggu terapi, terjadi perbaikan klinis berupa penurunan pruritus secara bermakna dan hasil pemeriksaan KOH negatif. Kasus ini menekankan pentingnya kewaspadaan klinisi terhadap kemungkinan resistansi antijamur pada dermatofitosis rekalsitran, pemilihan terapi kombinasi sistemik-topikal secara tepat, serta pengendalian faktor risiko yang dapat memengaruhi keberhasilan pengobatan.

Kata kunci: dermatofitosis rekalsitran, *Trichophyton*, resistansi

Abstract

Recalcitrant dermatophytosis is a dermatophyte infection that persists or recurs despite antifungal therapy. This condition poses a clinical challenge because it may be associated with various factors, including corticosteroid use, poor treatment adherence, and potential antifungal resistance. This case report aims to describe the clinical course and treatment response in a patient with recalcitrant dermatophytosis caused by *Trichophyton* spp. A 34-year-old woman presented with pruritic erythematous patches in the gluteal and inguinal regions that had persisted for more than one year, with recurrent episodes despite topical and systemic antifungal therapy. The patient had a history of high-dose systemic corticosteroid use, topical corticosteroid use, poor treatment adherence, and repeated hospitalizations. A 10% potassium hydroxide (KOH) examination revealed hyphae, while fungal culture identified *Trichophyton* spp. Following a poor response to topical ketoconazole and systemic fluconazole, the treatment regimen was changed to oral itraconazole 100 mg twice daily and topical terbinafine twice daily. After two weeks of treatment, clinical improvement was observed, characterized by a marked reduction in pruritus and a negative KOH examination. This case highlights the importance of clinical vigilance for potential antifungal resistance in recalcitrant dermatophytosis, appropriate selection of combined systemic and topical therapy, and management of risk factors that may affect treatment outcomes.

Keywords: recalcitrant dermatophytosis, *Trichophyton*, resistance

Pendahuluan

Dermatofitosis merupakan infeksi jamur superfisial yang disebabkan oleh jamur keratinofilik dari genus *Trichophyton*, *Microsporum*, dan *Epidermophyton*. Penyakit ini diperkirakan mengenai 20-25% populasi dunia

dan umumnya memberikan respons yang baik terhadap terapi antijamur topikal maupun sistemik, seperti terbinafin, itrakonazol, flukonazol, dan griseofulvin.[1,2] Dermatofitosis rekalsitran didefinisikan sebagai infeksi dermatofita yang menetap, berulang ataupun gagal merespons pengobatan antijamur yang adekuat.[3] Penyakit ini terutama melibatkan strain resisten dari genus *Trichophyton,* seperti *Trichophyton indotineae, Trichophyton rubrum,* serta kompleks *Trichophyton mentagrophytes/interdigitale*.[2] Peningkatan kejadian dermatofitosis rekalsitran di berbagai negara dalam beberapa tahun terakhir dilaporkan berkaitan dengan munculnya strain *Trichophyton* resisten, terutama *T. indotineae*. Kondisi ini ditandai oleh perjalanan penyakit yang kronis, lesi yang luas, kekambuhan berulang, serta respons yang buruk terhadap terapi antijamur konvensional.[1,3–5] Dermatofitosis rekalsitran mencakup relaps, rekurensi, reinfeksi, persistensi, maupun infeksi kronis setelah terapi yang adekuat.[5,6]

Resistensi terhadap antijamur, baik golongan alilamin maupun azol, semakin banyak dilaporkan dan menjadi tantangan dalam tata laksana dermatofitosis karena dapat menurunkan efektivitas terapi yang tersedia.[2,3,7,8] Oleh karena itu, kewaspadaan terhadap kemungkinan resistensi antijamur, identifikasi mikologi yang tepat, serta pertimbangan pemeriksaan uji sensitivitas antijamur menjadi penting pada kasus dermatofitosis rekalsitran. Laporan kasus ini melaporkan dermatofitosis rekalsitran yang disebabkan oleh *Trichophyton spp.* dengan respons klinis yang buruk terhadap terapi azol sebagai ilustrasi tantangan diagnosis dan tata laksana pada kondisi tersebut.

Kasus

Seorang wanita berusia 34 tahun datang ke Poliklinik Kulit dan Kelamin RSUD Dr. Saiful Anwar dengan keluhan bercak kemerahan disertai gatal pada bokong dan lipat paha sejak satu tahun sebelum pemeriksaan. Lesi awal muncul di daerah bokong kemudian menyebar ke lipat paha dalam satu minggu. Keluhan memburuk saat berkeringat. Pasien sebelumnya telah menggunakan betametason topikal selama tiga minggu tanpa perbaikan. Pemeriksaan dermatologis menunjukkan patch hiperpigmentasi multipel dengan tepi eritematosa, batas tegas, *central healing* serta ukuran bervariasi pada regio gluteal dan inguinal. Pemeriksaan mikroskopis KOH 10% menunjukkan hifa positif sehingga ditegakkan diagnosis tinea corporis et cruris. Pasien mendapat terapi ketokonazol topikal dan cetirizine sesuai kebutuhan.

Pasien datang untuk kontrol dua minggu kemudian. Keluhan pasien dirasakan berkurang dan pengobatan dilanjutkan. Namun dalam kunjungan kontrol satu bulan kemudian, pasien kembali mengeluhkan lesi meluas ke ekstremitas inferior sinistra. Pasien mendapat terapi berupa ketokonazol topikal, cetirizine, dan sampo ketomed. Tiga bulan kemudian, pasien datang Kembali dengan keluhan bercak kemerahan bersisik di regio gluteal. Selama perjalanan penyakit, pasien beberapa kali menjalani rawat inap karena penyakit lain dan memiliki riwayat penggunaan prednison dosis tinggi untuk neuritis retrobulbar. Pasien tidak patuh terhadap pengobatan karena beberapa kali tidak kontrol.

Pasien datang dengan keluhan yang sama pada kunjungan delapan bulan kemudian, yang telah berlangsung sekitar satu tahun dengan kekambuhan berulang meskipun telah menggunakan antijamur topikal. Pemeriksaan KOH 10% kembali menunjukkan hifa positif, sedangkan pemeriksaan lampu Wood tidak menunjukkan fluoresensi. Evaluasi darah lengkap menunjukkan limfositosis dan monositosis. Pasien kemudian didiagnosis dengan tinea cruris dan diterapi dengan klotrimazol topikal, flukonazol oral 150 mg, dan cetirizine selama tiga minggu.



Gambar 1. Foto klinis regio gluteal pada kunjungan H-0 tampak patch hiperpigmentasi multipel dengan tepi eritematosa, batas tegas, *central healing* dengan ukuran bervariasi



Gambar 2. Kunjungan H-0. Hasil KOH 10% di regio gluteal tampak hifa (tanda panah) (x40)

Evaluasi tiga minggu kemudian (H-21) menunjukkan munculnya lesi baru pada regio gluteal dan femoral sinistra disertai pruritus berat. Pemeriksaan dermatologis menunjukkan patch-plak eritematosa berbatas tegas dengan skuama tipis, sedangkan pemeriksaan KOH 10% dari kedua lokasi tetap menunjukkan hifa positif. Berdasarkan perjalanan klinis dan hasil pemeriksaan, pasien didiagnosis sebagai tinea corporis dengan kecurigaan dermatofitosis rekalsitran. Terapi kemudian diubah menjadi itrakonazol oral 100 mg dua kali sehari, terbinafin topikal dua kali sehari, serta cetirizine bila gatal.



Gambar 3. Foto klinis regio gluteal dan femoral sinistra pada kunjungan H-21 tampak patch-plak eritematosa berbatas tegas dengan skuama tipis

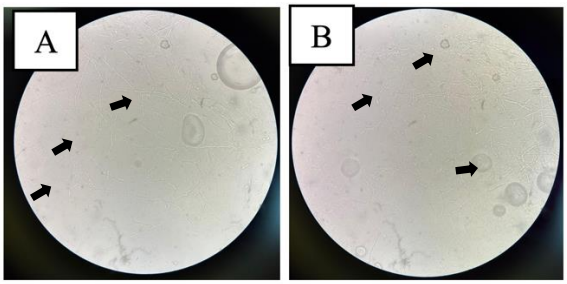

Gambar 4. Kunjungan H-21. Hasil KOH 10% di (A) regio gluteal dan (B) regio femoral tampak hifa (tanda panah) (x40)

Pasien datang untuk kontrol dua minggu kemudian (H-35). Keluhan gatal berkurang secara bermakna dan pemeriksaan KOH 10% dari kedua lesi sudah negatif terhadap hifa maupun spora. Pemeriksaan kultur jamur dari lesi gluteal menunjukkan pertumbuhan *Trichophyton spp*. Berdasarkan perjalanan penyakit yang kronis, kekambuhan berulang, respons yang buruk terhadap terapi sebelumnya, serta hasil kultur, pasien ditegakkan sebagai dermatofitosis rekalsitran akibat *Trichophyton spp*. Terapi dilanjutkan dengan itrakonazol oral dan terbinafin topikal disertai edukasi mengenai kepatuhan pengobatan, menjaga kebersihan kulit, serta menghindari kelembapan berlebih.

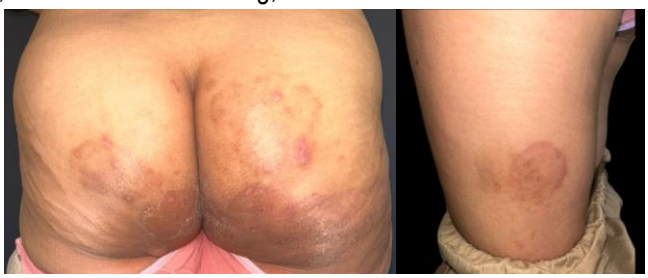

Gambar 5. Foto klinis regio gluteal dan femoral pada kunjungan H-35 tampak tampak patch-plak eritematosa berbatas tegas

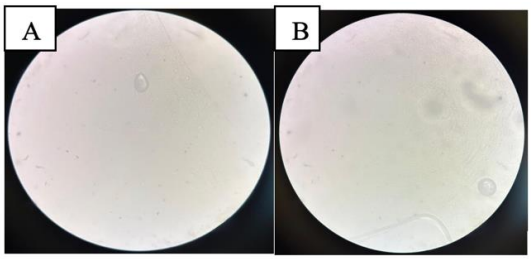

Gambar 6. Kunjungan H-35. Hasil KOH 10% di (A) regio gluteal dan (B) regio femoral tidak tampak adanya hifa dan spora (x40)

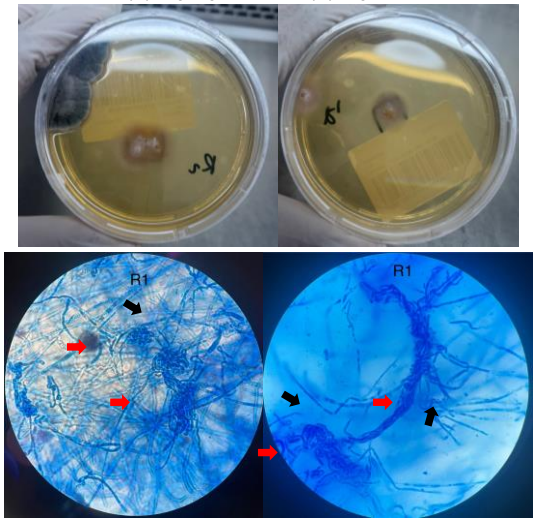

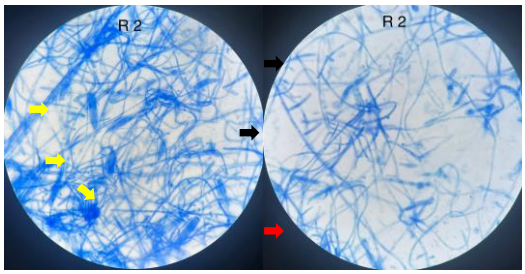

Gambar 7. Pemeriksaan kultur jamur dengan hasil biakan *Trichophyton* spp tampak hifa bersepta (panah hitam), hifa spiral (panah merah), makrokonidia (panah kuning)

Diskusi

Dermatofitosis merupakan infeksi jamur superfisial pada jaringan berkeratin, seperti kulit, rambut dan kuku.[3,9,10] Sebagian besar kasus dapat sembuh dan memberikan respons yang baik dengan pemberian terapi antijamur yang tepat. Namun, pada sebagian pasien, infeksi dapat menetap, meluas, atau muncul kembali setelah pengobatan.[5,9] Kondisi ini dikenal sebagai dermatofitosis rekalsitran, yaitu dermatofitosis yang sulit diatasi dengan terapi standar atau mengalami kekambuhan berulang meskipun pasien telah mendapatkan pengobatan.[5,11] Perjalanan penyakit yang rekalsitran dapat dipengaruhi oleh interaksi berbagai faktor, termasuk karakteristik organisme penyebab, kemungkinan resistansi antijamur, ketidakpatuhan terhadap terapi, reinfeksi, serta faktor pejamu.[5,12] Pada kasus ini, pasien mengalami kekambuhan selama lebih dari satu tahun meskipun telah mendapatkan terapi antijamur topikal maupun sistemik.[5,6]

Dermatofitosis umumnya disebabkan oleh jamur dermatofita dari genus *Trichophyton, Microsporum,* dan *Epidermophyton*.[3,10,12] Spesies dermatofita yang sering dikaitkan dengan dermatofitosis rekalsitran akibat resistansi antijamur meliputi *Trichophyton indotineae* dan sebagian isolat *Trichophyton rubrum.*[2,3,5] Resistansi terhadap terbinafin terutama berkaitan dengan mutasi pada gen *squalene epoxidase* (SQLE), seperti substitusi asam amino *Phe397Leu* dan *Leu393Phe.*[2,13,14] Sementara itu, penurunan kepekaan terhadap azol dapat melibatkan mekanisme lain, termasuk perubahan aktivitas *efflux pump* dari keluarga *ATP-binding cassette* (ABC transporter) dan jalur biosintesis ergosterol, seperti peningkatan ekspresi gen CYP51B [2,7,14]

Kasus infeksi yang sulit diobati tidak selalu disebabkan oleh resistansi mikrobiologis saja. Ketidakpatuhan pasien, dosis atau durasi terapi yang tidak memadai, reinfeksi, serta faktor pejamu juga dapat menyebabkan infeksi menetap atau berulang.[5,6,9] Beberapa faktor yang diduga berkontribusi terhadap kondisi rekalsitran pada pasien ini, antara lain penggunaan kortikosteroid sistemik, ketidakpatuhan terhadap pengobatan, serta riwayat rawat inap berulang. Riwayat penggunaan prednison sistemik dosis tinggi untuk neuritis retrobulbar dapat menekan respons imun terhadap infeksi, sedangkan penggunaan kortikosteroid topikal dapat menyamarkan gambaran klinis dermatofitosis.[5,12,15] Meskipun penyakit neurologis yang mendasari pemberian prednison bukan merupakan penyebab langsung dermatofitosis, tetapi terapi kortikosteroid yang menyertainya merupakan faktor risiko sekunder yang perlu diperhatikan.[12,15] Selain itu, riwayat rawat inap berulang dan tirah baring lama berkaitan dengan mobilitas, perawatan kulit, kelembapan kulit, dan kesinambungan pengobatan.[9,15] Tirah baring yang disertai keringat, oklusi ataupun perawatan kulit yang kurang optimal berpotensi menciptakan lingkungan lembap yang mendukung kolonisasi jamur.[9] Pada pasien ini, ketidakpatuhan terhadap pengobatan dan kunjungan kontrol yang tidak teratur merupakan faktor utama yang menghambat eradikasi jamur secara tuntas dan meningkatkan risiko kekambuhan [5,9] Selain itu,

lokasi lesi pada regio gluteal dan inguinal serta keluhan yang memburuk saat berkeringat menunjukkan kemungkinan peran kelembapan kulit dalam mempertahankan kondisi mikro lingkungan yang mendukung pertumbuhan jamur.[2,5]

Secara klinis, dermatofitosis tipikal umumnya bersifat akut dan terlokalisasi, dengan lesi berupa plak eritematosa anular berbatas tegas, tepi aktif berskuama dengan *central healing* dan dapat disertai keluhan pruritus.[6,9,15] Sebaliknya, dermatofitosis rekalsitran dapat menunjukkan lesi yang menetap, meluas, berkonfluensi, berulang, atau tampak atipikal, terutama setelah penggunaan kortikosteroid.[2,14–16] Meskipun demikian, tidak terdapat gambaran pemeriksaan fisik yang secara khusus memastikan dermatofitosis rekalsitran sehingga perjalanan penyakit dan respons terhadap terapi tetap menjadi pertimbangan utama.[5,16] Pada pasien ini, lesi awal berupa bercak hiperpigmentasi dengan tepi eritematosa dan *central healing* pada regio gluteal dan inguinal. Pada kunjungan berikutnya, lesi kembali muncul dan meluas hingga regio femoral sinistra, disertai eritema, skuama, dan pruritus. Perjalanan penyakit tersebut sesuai dengan definisi dermatofitosis rekalsitran.

Perbedaan perjalanan penyakit sangat memengaruhi pendekatan diagnostik. Pada dermatofitosis tipikal, diagnosis umumnya dapat ditegakkan berdasarkan gambaran klinis dan pemeriksaan mikroskopis kerokan kulit menggunakan kalium hidroksida (KOH) 10–20%.[9] Sebaliknya, pada kasus rekalsitran, evaluasi harus mencakup pemeriksaan KOH ulang, penilaian kepatuhan terapi, kemungkinan reinfeksi, serta riwayat penggunaan kortikosteroid.[5,12] Kultur jamur dapat membantu mengidentifikasi organisme, sedangkan identifikasi molekuler, seperti *internal transcribed spacer* (ITS) sequencing atau *polymerase chain reaction* (PCR) dapat dipertimbangkan apabila infeksi tetap tidak responsif terhadap terapi yang adekuat.[2,11] Meskipun pemeriksaan KOH dapat menunjukkan elemen hifa jamur, tetapi tidak dapat menentukan spesies maupun pola resistansi.[11] Pada pasien ini, pemeriksaan KOH menunjukkan hifa pada pemeriksaan awal dan tetap positif pada hari ke-21 dan kultur menunjukkan pertumbuhan *Trichophyton* spp. Kemudian pada hari ke-35, pemeriksaan KOH menjadi negatif sejalan dengan perbaikan klinis.

Penatalaksanaan dermatofitosis harus disesuaikan dengan luas lesi, perjalanan penyakit, dan respons terhadap terapi sebelumnya. Pada kasus tipikal dengan lesi terbatas, antijamur topikal umumnya cukup memadai. Terapi sistemik dapat dipertimbangkan pada infeksi yang luas.[10] Pada dermatofitosis rekalsitran, pemilihan terapi perlu disertai evaluasi terhadap penyebab kegagalan sebelumnya, termasuk ketidakpatuhan, kecukupan dosis dan durasi, kemungkinan reinfeksi, penggunaan kortikosteroid, serta dugaan resistansi.[5,12] Itrakonazol dapat dipertimbangkan pada kasus tertentu, terutama apabila dicurigai terdapat infeksi oleh *Trichophyton indotineae* atau dermatofita dengan penurunan kepekaan terhadap terbinafin.[2,11] Pemilihan obat dan durasi terapi perlu disesuaikan dengan respons klinis dan mikologis, kemungkinan interaksi obat, serta fungsi hati.[5,10] Pada pasien ini, perbaikan klinis ditandai dengan berkurangnya pruritus secara bermakna dan hasil pemeriksaan KOH yang negatif setelah pemberian itrakonazol oral 100 mg dua kali sehari dan terbinafin topikal dua kali sehari selama dua minggu. Selain pemilihan antijamur, penatalaksanaan perlu mencakup edukasi mengenai kepatuhan menjalani pengobatan, penghentian penggunaan kortikosteroid yang tidak tepat, upaya menjaga kulit tetap kering, menjaga kebersihan pakaian dan perlengkapan tidur, serta evaluasi kemungkinan sumber reinfeksi.[12,15]

Kesimpulan

Kasus ini menggambarkan dermatofitosis rekalsitran akibat *Trichophyton spp*. dengan perjalanan penyakit kronis, kekambuhan berulang, serta respons yang kurang baik

terhadap ketokonazol topikal dan flukonazol sistemik. Faktor yang diduga berperan meliputi penggunaan kortikosteroid sistemik, ketidakpatuhan terhadap pengobatan, dan riwayat rawat inap berulang. Perbaikan klinis setelah pemberian kombinasi itrakonazol oral dan terbinafin topikal menunjukkan pentingnya pemilihan terapi yang tepat pada kasus dermatofitosis rekalsitran. Kasus ini juga menekankan perlunya kewaspadaan terhadap kemungkinan resistensi antijamur serta pentingnya pemeriksaan uji sensitivitas antijamur untuk membantu menentukan tata laksana yang optimal.

Daftar Pustaka

1. De Marco A, Liguori G, Cafarchia C, Triggiano F, Ciccarese G, Poli MA, et al. Cutaneous Infections Caused by Trichophyton indotineae: Case Series and Systematic Review. Journal of Clinical Medicine. Multidisciplinary Digital Publishing Institute (MDPI); 2025. doi:10.3390/jcm14041280
2. Caplan AS, Todd GC, Zhu Y, Sikora M, Akoh CC, Jakus J, et al. Clinical Course, Antifungal Susceptibility, and Genomic Sequencing of Trichophyton indotineae. JAMA Dermatol. 2024 Jul 17;160(7):701–9. doi:10.1001/jamadermatol.2024.1126 PubMed PMID: 38748419.
3. Gupta AK, Susmita, Nguyen HC, Liddy A, Economopoulos V, Wang T. Terbinafine Resistance in Trichophyton rubrum and Trichophyton indotineae: A Literature Review. Antibiotics. Multidisciplinary Digital Publishing Institute (MDPI); 2025. doi:10.3390/antibiotics14050472
4. Khan SS, Saunte DML. Dermatophyte Treatment Failure: A Rapid Global Response to an Emerging Global Health Issue. Acta Dermato-Venereologica. Medical Journals Sweden AB; 2025. doi:10.2340/actadv.v105.42948 PubMed PMID: 39916485.
5. Tamimi P, Fattahi M, Firooz A, Ghaderi A, Ayatollahi A, Nasiri Kashani M, et al. Recalcitrant dermatophyte infections: identification and risk factors. Int J Dermatol. 2024 Oct 1;63(10):1398–403. doi:10.1111/ijd.17145 PubMed PMID: 38712801.
6. Shah S, Vyas H, Shah B, Jangid N, Choudhary A, Gehlawat T, et al. A clinical-mycological study of dermatophytosis in western India with focus on antifungal drug resistance as a factor in recalcitrance. Indian J Dermatol. 2023 Mar 1;68(2):234. doi:10.4103/ijd.ijd_999_22
7. Yamada T, Yaguchi T, Maeda M, Alshahni MM, Salamin K, Guenova E, et al. Gene Amplification of CYP51B: a New Mechanism of Resistance to Azole Compounds in Trichophyton indotineae. Antimicrob Agents Chemother. 2022 Jun 1;66(6). doi:10.1128/aac.00059-22 PubMed PMID: 35546111.
8. Prunglumpoo S, Krongboon K, intarachaieua K, Kazushi A, Bunnag T, Paunrat W, et al. Emergence of resistant dermatophytosis caused by Trichophyton indotineae: First case series in Thailand. Med Mycol Case Rep. 2025 Jun 1;48. doi:10.1016/j.mmcr.2025.100713
9. Jartarkar SR, Patil A, Goldust Y, Cockerell CJ, Schwartz RA, Grabbe S, et al. Pathogenesis, Immunology and Management of Dermatophytosis. Journal of Fungi. 2022 Jan 1;8(1). doi:10.3390/jof8010039
10. Sonego B, Corio A, Mazzoletti V, Zerbato V, Benini A, di Meo N, et al. Trichophyton indotineae, an Emerging Drug-Resistant Dermatophyte: A Review of the Treatment Options. Journal of Clinical Medicine. Multidisciplinary Digital Publishing Institute (MDPI); 2024. doi:10.3390/jcm13123558
11. Marbaniang YV, Leto D, Almohri H, Hasan MR. Treatment and diagnostic

challenges associated with the novel and rapidly emerging antifungal-resistant dermatophyte, Trichophyton indotineae. Journal of Clinical Microbiology. American Society for Microbiology; 2025. doi:10.1128/jcm.01407-24 PubMed PMID: 40497720.

12. Sardana K, Gupta A, Mathachan SR. Immunopathogenesis of Dermatophytoses and Factors Leading to Recalcitrant Infections. Indian Dermatology Online Journal. Wolters Kluwer Medknow Publications; 2021. p. 389–99. doi:10.4103/idoj.IDOJ_503_20
13. Jegathees T, Holmes ZP, Martin C, Kalai C, Voutier C, Spelman D, et al. Emerging Terbinafine Resistant Trichophyton Dermatophytosis, Testing Options and Alternative Treatments: A Systematic Review. Australasian Journal of Dermatology. John Wiley and Sons Inc; 2025. p. 377–87. doi:10.1111/ajd.14575 PubMed PMID: 40704771.
14. Jabet A, Normand AC, Brun S, Dannaoui E, Bachmeyer C, Piarroux R, et al. Trichophyton indotineae, from epidemiology to therapeutic. Journal of Medical Mycology. Elsevier Masson s.r.l.; 2023. doi:10.1016/j.mycmed.2023.101383 PubMed PMID: 37031652.
15. Zacharopoulou A, Tsiogka A, Tsimpidakis A, Lamia A, Koumaki D, Gregoriou S. Tinea Incognito: Challenges in Diagnosis and Management. Journal of Clinical Medicine. Multidisciplinary Digital Publishing Institute (MDPI); 2024. doi:10.3390/jcm13113267
16. Uhrlaß S, Verma SB, Gräser Y, Rezaei-Matehkolaei A, Hatami M, Schaller M, et al. Trichophyton indotineae—An Emerging Pathogen Causing Recalcitrant Dermatophytoses in India and Worldwide—A Multidimensional Perspective. Journal of Fungi. MDPI; 2022. doi:10.3390/jof8070757