Journal of Dermatology, Venereology and Aesthetic | JDVA http://jdva.ub.ac.id

STEVENS-JOHNSON SYNDROME OVERLAP DENGAN *GENERALIZED BULLOUS FIXED DRUG ERUPTION*

Adinda Amalia Dani[1], Pradissa Avia Emeralda[2]
[1,2]Dept/PS PDS Dermatologi, Venereologi, dan Estetika Fakultas Kedokteran Universitas Brawijaya, RSUD Dr. dr. Saiful Anwar, Malang, Indonesia
E-mail: emeraldapradissa@gmail.com

Abstrak

Pendahuluan: *Stevens-Johnson Syndrome* (SJS) *dan Generalized Bullous Fixed Drug Eruption* (GBFDE) merupakan reaksi obat berat yang memiliki manifestasi klinis dan histopatologi yang sering tumpang tindih. Laporan kasus ini bertujuan membahas karakteristik klinis, histopatologi, dan tata laksana pada kasus *overlap* SJS dan GBFDE. **Laporan Kasus**: Seorang wanita berusia 52 tahun datang dengan bula dan erosi luas pada wajah, badan, ekstremitas, dan genital satu hari setelah mengonsumsi ibuprofen, *domperidone*, *omeprazole*, dan vitamin B kompleks. Pasien memiliki riwayat reaksi alergi obat berat sembilan tahun sebelumnya. Pemeriksaan menunjukkan *patch dusky red*, bula kendur, *Nikolsky sign* positif, keterlibatan mukosa multipel, epidermolisis 6% *body surface area* (BSA), eritema 22% BSA, dan SCORTEN 1. Histopatologi menunjukkan *interface dermatitis*, blister subepidermal, degenerasi vakuolar, diskeratosis, serta infiltrasi limfosit, histiosit, dan neutrofil tanpa eosinofil. Pasien diterapi dengan penghentian obat pencetus, metilprednisolon sistemik, cairan intravena, dan perawatan luka suportif, dengan perbaikan klinis dalam lima hari. **Diskusi**:. *Overlap* lebih dari satu *cutaneous adverse drug reaction* (CADR) pada pasien yang sama memungkinkan terjadi meskipun jarang. Onset cepat pada pasien ini mendukung GBFDE, sedangkan riwayat reaksi obat berat dan keterlibatan mukosa multipel mendukung SJS. Karena histopatologi tidak spesifik, diagnosis ditetapkan berdasarkan korelasi klinikopatologis..**Kesimpulan**: Diagnosis overlap SJS dan GBFDE memerlukan anamnesis yang rinci, pemeriksaan klinis, dan histopatologi. Penghentian segera obat pencetus, terapi suportif, serta dokumentasi riwayat alergi obat berperan penting dalam meningkatkan luaran klinis dan mencegah rekurensi.

Kata kunci: *Generalized Bullous Fixed Drug Eruption*, histopatologi, reaksi obat , *Stevens-Johnson Syndrome*

Abstract

Introduction: Stevens-Johnson Syndrome (SJS) and Generalized Bullous Fixed Drug Eruption (GBFDE) are severe cutaneous adverse drug reactions with overlapping clinical and histopathological features. This case report aims to describe the clinical characteristics, histopathological findings, and management of SJS-GBFDE overlap. **Case Report:** A 52-year-old woman presented with widespread bullae and erosions involving the face, trunk, extremities, and genital area one day after taking ibuprofen, domperidone, omeprazole, and vitamin B complex. She had a history of a severe drug reaction nine years earlier. Examination revealed dusky-red patches, flaccid bullae, a positive Nikolsky sign, multiple mucosal involvement, epidermal detachment involving 6% of body surface area (BSA), erythema involving 22% BSA, and SCORTEN score of 1. Histopathological examination showed interface dermatitis, subepidermal blistering, vacuolar degeneration, dyskeratosis, and infiltration of lymphocytes, histiocytes, and neutrophils without eosinophils. The patient was treated with withdrawal of the suspected culprit drugs, systemic methylprednisolone, intravenous fluids, and supportive wound care, with clinical improvement within five days. **Discussion:** Overlap of more than one cutaneous adverse drug reaction (CADR) in the same patient is possible, although rare. The rapid onset in this patient favored GBFDE, whereas the history of a

previous severe drug reaction and multiple mucosal involvement supported SJS. As the histopathological findings were nonspecific, the diagnosis was established through clinicopathological correlation. **Conclusion:** Diagnosis of SJS-GBFDE overlap requires detailed drug history, thorough clinical examination, and histopathological evaluation. Prompt withdrawal of the suspected culprit drugs, supportive therapy, and documentation of drug allergy history are important to improve clinical outcomes and prevent recurrence.

Keywords: drug reaction, Generalized Bullous Fixed Drug Eruption, histopathology, Stevens-Johnson Syndrome.

Pendahuluan

Stevens-Johnson Syndrome (SJS) merupakan reaksi obat berat yang ditandai lepuh, lesi target atipikal, erosi mukosa, dan pelepasan epidermis kurang dari 10% body surface area (BSA). Sementara itu, *Fixed Drug Eruption* (FDE) adalah reaksi obat yang ditandai bercak eritematosa atau violaseus berbatas tegas yang dapat berkembang menjadi bula atau erosi dan umumnya meninggalkan hiperpigmentasi setelah sembuh. Pada bentuk yang jarang, lesi dapat menyebar luas disertai bula dan pelepasan epidermis sehingga dikenal sebagai *Generalized Bullous Fixed Drug Eruption* (GBFDE). Manifestasi GBFDE sering menyerupai SJS sehingga menimbulkan tantangan dalam penegakan diagnosis.Membedakan GBFDE dan SJS penting karena keduanya memiliki karakteristik klinis yang berbeda. Penatalaksanaan utama meliputi penghentian obat penyebab dan terapi suportif.[1,2] Laporan kasus ini membahas pasien dengan overlap SJS dan GBFDE, dengan fokus pada perbedaan gambaran klinis dan histopatologi yang menjadi tantangan dalam penegakan diagnosis. Kasus ini diharapkan dapat meningkatkan pemahaman mengenai perbedaan kedua kondisi tersebut serta menekankan pentingnya anamnesis yang komprehensif, pemeriksaan fisik, dan pemeriksaan penunjang dalam menentukan diagnosis yang tepat.

Kasus

Seorang wanita berusia 52 tahun dirujuk ke RSUD dr. Saiful Anwar Malang dengan keluhan bercak kemerahan, bula, dan erosi luas pada wajah, badan, ekstremitas, serta genital sejak enam hari sebelum masuk rumah sakit. Keluhan disertai dengan gatal dan nyeri dengan VAS 8/10. Keluhan muncul satu hari setelah mengonsumsi ibuprofen, domperidone, omeprazole, dan vitamin B-kompleks untuk yang didapatkan pasien dari klinik dokter umum saat berobat dengan keluhan demam dan mual. Pasien memiliki riwayat reaksi alergi obat berat sembilan tahun sebelumnya dengan keluhan serupa, serta komorbid diabetes melitus tipe 2 dan hipertensi. Pemeriksaan dermatologis menunjukkan *patch dusky red*, vesikel, bula kendur, dan erosi multipel dengan *Nikolsky sign* positif, disertai keterlibatan mukosa mata, bibir, genital, dan perianal. Luas epidermolisis mencapai 6% *Body Surface Area* (BSA) dan eritema 22% BSA. Pemeriksaan laboratorium menunjukkan leukositosis, peningkatan kreatinin, dan hiperglikemia, sedangkan pemeriksaan Gram dan *Tzanck* tidak menunjukkan infeksi bakteri maupun sel akantolitik. Nilai SCORTEN 1 menunjukkan risiko mortalitas sebesar 3,2%.

Pasien didiagnosis sebagai *Generalized Bullous Fixed Drug Eruption* (GBFDE) *overlap* dengan *Stevens-Johnson Syndrome* (SJS). Tata laksana meliputi penghentian seluruh obat yang dicurigai sebagai pencetus, pemberian NaCl 0,9% intravena 20 tetes per menit, metilprednisolon intravena 62,5 mg kemudian diturunkan menjadi 31,25 mg/hari (setara prednison 1 hingga 2 mg/kgBB/hari), parasetamol 500 mg tiga kali sehari bila demam, serta perawatan luka berupa kompres NaCl 0,9% selama 10 menit tiga kali sehari dan gentamisin salep 0,1% dua kali sehari pada area

erosi. Penatalaksanaan komorbid diabetes melitus tipe 2 dan hipertensi oleh Departemen Penyakit Dalam, dan *punch biopsy* dilakukan pada hari kedua perawatanuntuk membantu konfirmasi diagnosis. *Punch biopsy* diambil dari tepi lesi baru yang muncul sejak 2 hari sebelumnya.

Pasien dievaluasi secara berkala selama perawatan di rumah sakit. Pada hari ketiga masih ditemukan peningkatan sementara luas epidermolisis, namun didapatkan keluhan nyeri berkurang. Hari kelima tidak ditemukan bula baru, luas eritema dan epidermolisis menurun, serta keluhan mata membaik sehingga pasien dapat dipulangkan. Pada 3 hari setelah dipulangkan dari rawat inap (observasi hari ke-sembilan), pasien kontrol ke poli Dermatovenereologi RSSA. Sebagian besar lesi telah mengalami reepitelisasi dan menyisakan hiperpigmentasi, deskuamasi, serta beberapa erosi berkrusta. Terapi dilanjutkan dengan *tapering-off* metilprednisolon oral (32 mg selama 3 hari, dilanjutkan 16 mg selama 3 hari) dan gentamisin salep 0,1%, sedangkan terapi penyakit penyerta diteruskan sesuai rekomendasi Departemen Penyakit Dalam. Pemeriksaan histopatologi menunjukkan *interface dermatitis* dengan reaksi vesikobulosa, blister subepidermal, degenerasi vakuolar, diskeratosis, serta infiltrat limfosit, histiosit, dan neutrofil tanpa eosinofil. Temuan tersebut, bersama gambaran klinis, mendukung diagnosis overlap SJS dengan GBFDE.

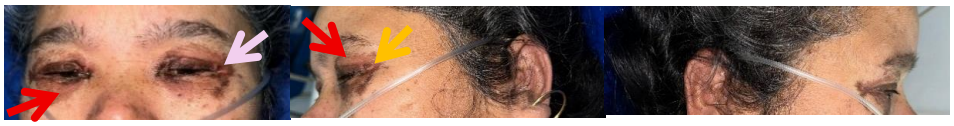

Gambar 1. Regio fasialis. Patch hiperpigmentasi (→) multiple, batas tegas, reguler, bentuk dan ukuran bervariasi, deskuamasi (→). Erosi dengan dasar eritematosa, multiple, batas tegas, reguler, bentuk dan ukuran bervariasi sebagian tertutup krusta kecoklatan (→)



Gambar 2. Regio Trunkus. *Patch dusky red* (→), multiple, batas tegas, reguler, bentuk dan ukuran bervariasi. Vesikel dan bula kendur (→) dengan dasar eritematosa, multiple, batas tegas, ireguler, bentuk dan ukuran bervariasi. *Asboe hansen sign* (-) *Nikolsky sign* (+). Erosi dengan dasar eritematosa (→), multiple, batas tegas, ireguler, bentuk dan ukuran bervariasi



Gambar 3 Regio Ekstremitas Superior. *Patch dusky red* (➔) multiple, batas tegas, reguler, bentuk dan ukuran bervariasi. Vesikel dan bula kendur (➔) dengan dasar eritematosa, multiple, batas tegas, ireguler, bentuk dan ukuran bervariasi. *Asboe hansen sign* (-) *Nikolsky sign* (+). Erosi dengan dasar eritematosa (➔), multiple, batas tegas, ireguler, bentuk dan ukuran bervariasi



Gambar 4. Regio Ekstremitas Inferior. *Patch dusky red* (➔), multiple, batas tegas, reguler, bentuk dan ukuran bervariasi. Vesikel dan bula kendur (➔) dengan dasar eritematosa, multiple, batas tegas, ireguler, bentuk dan ukuran bervariasi. *Asboe hansen sign* (-) *Nikolsky sign* (+). Erosi dengan dasar eritematosa (➔), multiple, batas tegas, ireguler, bentuk dan ukuran bervariasi



Gambar 5. Regio Genitalia. Vesikel dan bula kendur (➔)dengan dasar eritematosa, multiple, batas tegas, ireguler, bentuk dan ukuran bervariasi. *Asboe hansen sign* (-) *Nikolsky sign* (+). Erosi dengan dasar eritematosa (➔), multiple, batas tegas, ireguler, bentuk dan ukuran bervariasi

Tabel 1 Perhitungan SCORTEN pasien

Faktor Prognostik	Pasien	Poin
Usia >40 tahun	52 tahun	1
Denyut jantung > 120 bpm	96 bpm	0

Kanker atau keganasan hematologis	Tidak ada	0
Keterlibatan *body surface area* > 10%	6%	0
Kadar BUN serum > 28mg/dL	23,2 mg/dL	0
Kadar serum bikarbonat <20 mmol/L	17,9 mmol/L	0
Kadar serum glukosa >252mg/dL	195 mg/dL	0
	TOTAL	1*

***Skor total 0-1 mortalitas 3,2%; skor total 2 mortalitas 12,2%; skor total 3 mortalitas 35,3%; skor total 4 mortalitas 58,3%; skor total ≥5 mortalitas 90%**

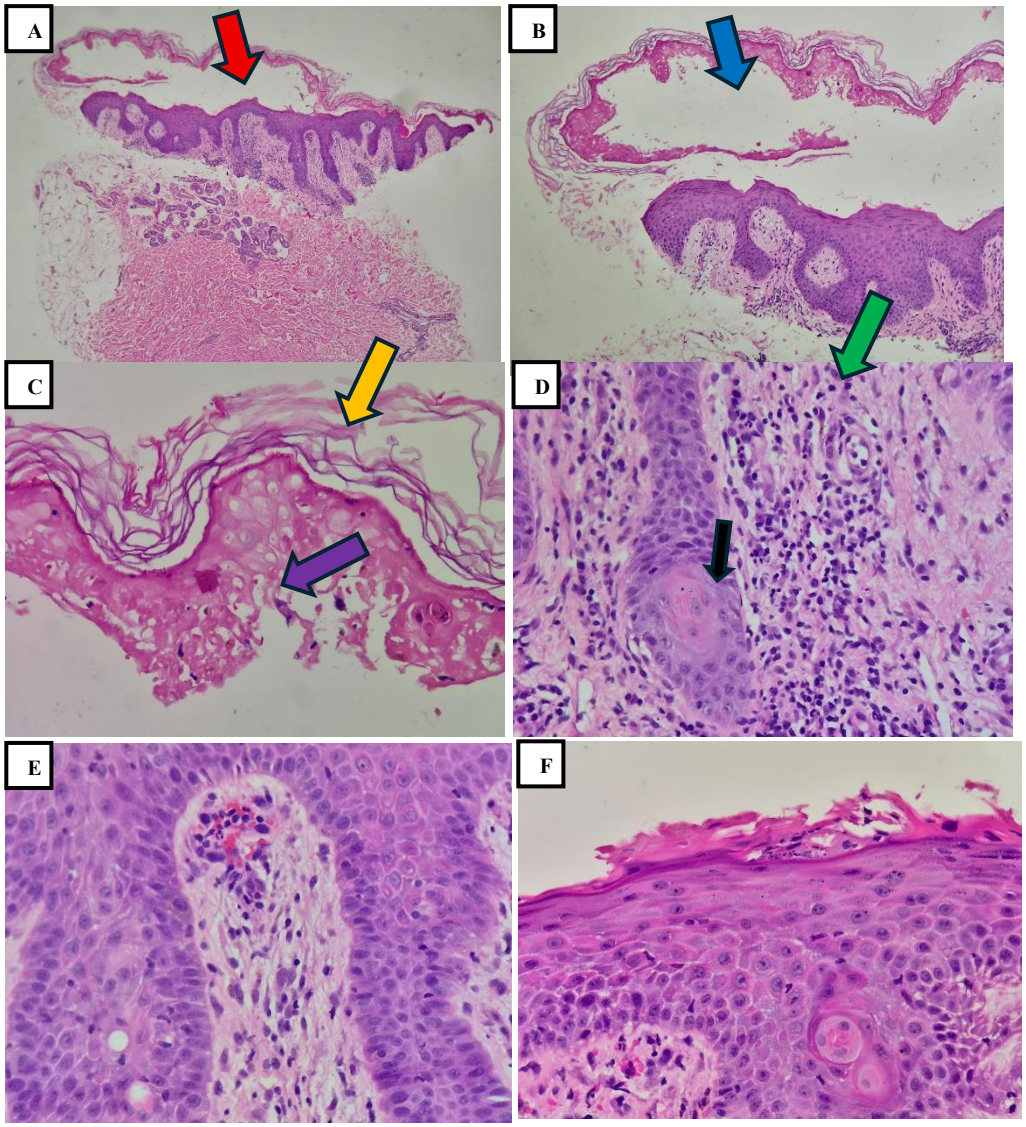

Gambar 6. Pemeriksaan histopatologis, pengecatan H&E. **A**. Reaksi Vesikobullous (→**)**, **B**. Subepidermal blister (→), **C**. Vacuolar Degeneration (→), **D**. Infiltrat sel radang, limfosit, histiosit, dan neutrofil (→), **E**. Ekstravasasi eritrosit (→), **F**. Orthokeratosis (→).

Diskusi

Manifestasi *cutaneous adverse drug reactions* (CADR) umumnya dapat diklasifikasikan berdasarkan pola klinis dan tingkat keparahannya, beberapa pasien dapat menunjukkan karakteristik klinis yang menyerupai lebih dari satu jenis reaksi obat secara bersamaan. Kondisi ini menimbulkan tantangan diagnostik, terutama pada *severe cutaneous adverse reactions* (SCARs), karena terdapat kemiripan manifestasi klinis, laboratoris, dan histopatologis antar penyakit SCARs.[3] *Stevens-Johnson Syndrome* (SJS) dan *Generalized Bullous Fixed Drug Eruption* (GBFDE) merupakan reaksi obat berat yang memiliki manifestasi klinis yang sering tumpang tindih sehingga penegakan diagnosis menjadi tantangan.

Sebuah penelitian retrospektif oleh Bouvresse *et al*. yang menganalisis 216 pasien yang dirawat di pusat rujukan dermatologi selama 7 tahun menyebutkan bahwa sebanyak 45 pasien (21%) memiliki lebih dari satu kemungkinan diagnosis SCAR, tetapi setelah evaluasi berdasarkan kriteria *probable* atau *definite*, hanya 3 pasien (2,1% dari 145 kasus SCAR terkonfirmasi) yang benar-benar memenuhi kriteria *overlap*, yaitu 1 kasus AGEP-DRESS dan 2 kasus SJS-TEN-DRESS. Hasil ini menunjukkan bahwa kecurigaan *overlap* SCAR relatif sering muncul karena kemiripan manifestasi klinis, tetapi *true overlap* yang memenuhi kriteria diagnostik untuk dua SCAR secara bersamaan sangat jarang. Penulis juga menekankan bahwa penggunaan algoritme diagnostik dan evaluasi klinis, laboratoris, serta histopatologis secara sistematis penting untuk membedakan masing-masing SCAR dan menentukan diagnosis akhir yang tepat.[3]

Pada kasus ini, pasien mengalami eritema luas, bula, erosi, dan keterlibatan mukosa setelah mengonsumsi ibuprofen. Hasil anamnesis menunjukkan gambaran yang mengarah pada kedua diagnosis. Onset lesi yang muncul satu hari setelah konsumsi obat lebih konsisten dengan GBFDE, sedangkan riwayat reaksi obat berat sembilan tahun sebelumnya menyerupai SJS. Oleh karena itu, anamnesis mengenai jenis obat, waktu paparan, interval munculnya lesi, serta riwayat reaksi obat sebelumnya merupakan komponen penting dalam membedakan kedua penyakit tersebut.[1,2,5-7]

Perbedaan utama antara SJS dan GBFDE terletak pada mekanisme patofisiologinya. SJS merupakan reaksi hipersensitivitas tipe IVc yang dimediasi oleh limfosit T sitotoksik dan *natural killer* (NK) *cell*. Aktivasi kedua sel tersebut memicu pelepasan berbagai mediator sitotoksik, seperti *granulisin, perforin, granzyme B*, TRAIL (*TNF-related apoptosis-inducing ligand)*, dan jalur Fas-FasL, yang menyebabkan apoptosis keratinosit secara difus sehingga terjadi nekrosis epidermis dan pelepasan kulit yang luas. Secara klinis, SJS umumnya muncul 1 hingga 3 minggu setelah penggunaan obat pertama kali, sering diawali gejala prodromal berupa demam, malaise, nyeri tenggorokan, dan konjungtivitis sebelum berkembang menjadi bula luas dengan keterlibatan mukosa multipel.[8,9] Sebaliknya, GBFDE dimediasi oleh *effector memory CD8+ T cells* yang menetap pada lokasi lesi FDE sebelumnya. Paparan ulang obat akan mengaktivasi sel memori tersebut sehingga lesi muncul lebih cepat, umumnya dalam 24 hingga 48 jam, pada lokasi yang sama, kemudian dapat berkembang menjadi bula luas yang menyerupai SJS. Namun, mekanisme imun pada GBFDE tetap bersifat lebih lokal sehingga gejala sistemik biasanya lebih ringan dibandingkan SJS.[5-7]

Kriteria diagnostik GBFDE meliputi keterlibatan minimal tiga hingga enam regio anatomi dengan luas lesi lebih dari 10% BSA, adanya plak *dusky red* berbatas tegas yang berkembang menjadi bula dan erosi, riwayat FDE sebelumnya, beberapa laporan menyebutkan dapat terjadi keterlibatan

mukosa yang relatif ringan yaitu pada oral dan urogenital, serta prognosis yang lebih baik. Sebaliknya, SJS umumnya memiliki onset lebih lambat setelah paparan obat baru, disertai gejala prodromal, lesi eritematosa difus, bula luas, keterlibatan mukosa multipel yang berat, serta manifestasi sistemik yang lebih menonjol. Pada pasien ini ditemukan patch dusky red, vesikel dan bula kendur, *Nikolsky sign positif*, erosi luas, serta keterlibatan mukosa mata, bibir, genital, dan perianal. Di sisi lain, onset yang cepat setelah konsumsi ibuprofen lebih sesuai dengan GBFDE. Kombinasi karakteristik tersebut menunjukkan adanya gambaran klinis yang tumpang tindih sehingga diagnosis *overlap* SJS dengan GBFDE lebih tepat dibandingkan salah satu diagnosis secara tunggal.[1,2,4,6,7]

Pemeriksaan histopatologi turut berperan dalam membantu diagnosis, meskipun tidak selalu dapat membedakan kedua kondisi secara tegas. Pada GBFDE umumnya ditemukan *interface dermatitis*, blister subepidermal, degenerasi vakuolar, ortokeratosis, badan *Civatte*, infiltrasi limfosit dengan eosinofil, dan sejumlah neutrofil. Sebaliknya, SJS lebih sering menunjukkan nekrosis epidermis yang luas, infiltrasi inflamasi dermis yang minimal, serta kelompok keratinosit apoptotik (*fire flag sign*). Pada kasus ini didapatkan gambaran *interface dermatitis*, blister subepidermal, degenerasi vakuolar, ortokeratosis, infiltrasi limfosit, histiosit, dan neutrofil tanpa eosinofil. Gambaran tersebut tidak khas untuk GBFDE maupun SJS sehingga korelasi antara anamnesis, gambaran klinis, histopatologi, dan pemeriksaan penunjang tetap menjadi standar emas dalam penegakan diagnosis.[5,8-10]

Penatalaksanaan GBFDE maupun SJS berfokus pada penghentian segera obat penyebab dan terapi suportif. Pada pasien ini dilakukan penghentian obat tersangka, pemberian cairan intravena, metilprednisolon sistemik, parasetamol sesuai kebutuhan, kompres NaCl 0,9%, serta gentamisin topikal pada area erosi. Literatur juga menyebutkan bahwa kortikosteroid sistemik, kortikosteroid topikal, antihistamin, dan siklosporin dapat dipertimbangkan pada kasus tertentu sesuai kondisi klinis pasien. Penurunan dosis kortikosteroid dilakukan secara bertahap berdasarkan respons klinis. Selama lima hari perawatan, pasien menunjukkan perbaikan berupa berkurangnya eritema, tidak muncul lesi baru, dan penurunan luas epidermolisis sehingga diperbolehkan pulang dengan terapi *tapering-off* kortikosteroid.[12-15]

Kasus ini menunjukkan bahwa diagnosis *overlap* SJS dengan GBFDE harus dipertimbangkan apabila ditemukan kombinasi karakteristik kedua penyakit, baik dari anamnesis, perjalanan klinis, maupun hasil histopatologi. Walaupun GBFDE secara umum memiliki prognosis yang lebih baik dibandingkan SJS, kedua kondisi dapat sama-sama mengancam jiwa apabila disertai epidermolisis luas, keterlibatan mukosa multipel, atau komorbid berat. Oleh karena itu, anamnesis yang komprehensif, dokumentasi riwayat alergi obat, pemeriksaan histopatologi, serta edukasi mengenai penggunaan kartu alergi obat sangat penting untuk mencegah paparan ulang, rekurensi, dan komplikasi pada masa mendatang.[5,6,7,14-16]

Kesimpulan

Kejadian *overlap* lebih dari satu jenis *cutaneous adverse drug reaction* (CADR) pada pasien yang sama memungkinkan untuk terjadi, meskipun kondisi ini relatif jarang. *Overlap* lebih dari satu jenis CADR pada pasien yang sama diduga berkaitan dengan heterogenitas respons imun terhadap obat, terutama aktivasi beberapa subpopulasi sel T dan mediator inflamasi secara bersamaan. Kasus ini menunjukkan bahwa *Stevens-Johnson Syndrome* (SJS) dan *Generalized Bullous Fixed Drug Eruption* (GBFDE) memiliki manifestasi klinis dan histopatologi yang dapat saling tumpang tindih sehingga penegakan diagnosis memerlukan integrasi antara anamnesis yang cermat, perjalanan

klinis, pemeriksaan fisik, dan histopatologi. Pada kasus ini, onset lesi yang cepat setelah konsumsi ibuprofen mengarah ke GBFDE, sedangkan riwayat reaksi obat berat sebelumnya serta keterlibatan mukosa menyerupai SJS, sehingga diagnosis overlap SJS dengan GBFDE lebih sesuai. Penghentian segera obat pencetus, terapi suportif, dan kortikosteroid sistemik memberikan perbaikan klinis yang baik. Laporan kasus ini menegaskan pentingnya identifikasi dan dokumentasi riwayat alergi obat, edukasi pasien, serta kewaspadaan terhadap kemungkinan *overlap* kedua kondisi untuk mendukung tata laksana yang tepat dan mencegah kekambuhan maupun komplikasi di kemudian hari.

Daftar Pustaka

1. Paulmann M, Reinkemeier F, Lehnhardt M, Mockenhaupt M. *Case report: Generalized bullous fixed drug eruption mimicking epidermal necrolysis.* Front Med. 2023.
2. Bang A. *Distinguishing Generalized Bullous Fixed Drug Eruption From SJS/TEN: A Retrospective Study on Clinical and Demographic Features.* Cutis. 2024.
3. Bouvresse S, Valeyrie-Allanore L, Ortonne N, Konstantinou MP, Kardaun SH, Bagot M, et al. Toxic epidermal necrolysis, DRESS, AGEP: Do overlap cases exist? Orphanet Journal of Rare Diseases. 2012
4. Shrestha P, Stone CA, Phillips EJ. *Fixed drug eruption and generalized bullous fixed drug eruption: Insights from an analysis of the FDA Adverse Event Reporting System.* J Allergy Clin Immunol Pract. 2025;13(1):236-237.e1.
5. Anderson HJ, Lee JB. *A Review of Fixed Drug Eruption with a Special Focus on Generalized Bullous Fixed Drug Eruption.* Medicina (B Aires). 2021;57(9):925.
6. Chen L, Zhou J, Yao L. *Generalized bullous fixed drug eruption.* Eur J Intern Med. 2025;133:115-116.
7. Halim IA, Praharsini IGAA, Rusyati LMM, Karna NLPRV, Gunawan H, Dewi NP. *A case of generalized bullous fixed drug eruption mimicking Stevens-Johnson syndrome.* Intisari Sains Medis. 2025;16(2):702-705.
8. Chung WH, Hung SI, Yang JY, et al. *Granulysin is a key mediator for disseminated keratinocyte death in SJS/TEN.* Nat Med. 2008.
9. Frantz R, Huang S, Are A, Motaparthi K. *Stevens-Johnson Syndrome and Toxic Epidermal Necrolysis: A Review of Diagnosis and Management.* Medicina (B Aires). 2021;57(9):895.
10. Saputra J, Rihatmadja R, Fitri EM, Novianto E, Dewi CC. *Generalized Fixed Drug Eruption: Sebuah Laporan Kasus Jarang.* MDVI. 2021;48(3):100-104.
11. Singh R, Sudhanshu VK, Shafiq M, Sharma M. *Generalized bullous fixed drug eruption induced by chlordiazepoxide: a case report of a potentially lethal adverse effect.* Consort Psychiatr. 2025;6(1):30-36.
12. Anggarini DR, Prakoeswa CRS. *Penatalaksanaan Pasien Erupsi Obat di Instalasi Rawat Inap (IRNA) Kesehatan Kulit dan Kelamin RSUD Dr. Soetomo Surabaya: Studi Retrospektif.* Berk Ilmu Kesehat Kulit Kelamin. 2015;27(1):1-8.
13. Patel S, John AM, Handler MZ, Schwartz RA. *Fixed Drug Eruptions: An Update, Emphasizing the Potentially Lethal Generalized Bullous Fixed Drug Eruption.* Am J Clin Dermatol. 2020;21(3):393-399.

14. Cho YT, Chu CY. *Treatments for Severe Cutaneous Adverse Reactions.* J Immunol Res. 2017.
15. Toledo-Martinez JF, Galdamez-Carcamo EV, Somoza-Cano FJ, Padilla-Mantilla DA, Alvarenga-Alvarado KL. *Recurrent Stevens-Johnson/Toxic Epidermal Necrolysis Overlap Syndrome.* Cureus. 2022;14(1).
16. Daulatabadkar B, Pande S, Borkar M. *Generalized Bullous Fixed Drug Reaction.* Indian J Drugs Dermatology. 2017.