EKSISI XANTELASMA PALPEBRARUM

Arif Widiatmoko[1], Ahmad Bayu Ajie[2]
[1&2] Program Studi Pendidikan Dokter Spesialis Dermatologi dan Venereologi,
Fakultas Kedokteran Universitas Brawijaya Malang, Indonesia

Abstrak

Xantelasma merupakan bentuk xantoma yang paling sering. Xantelasma secara terminologi berasal dari bahasa Yunani xanthos (kuning) dan elasma (piringan/datar). Insidens xantelasma pernah dilaporkan sebesar 0.3% pada pria dan 1.1% pada wanita. Sekitar 50% pasien xantelasma mempunyai profil lipid hiperlipidemia, yaitu peningkatan kadar kolesterol serum. Seorang laki-laki 43 tahun datang ke klinik dermato venereologi RSSA Malang dengan keluhan benjolan di kelopak mata sejak sekitar 15 tahun yang lalu. Keluhan tidak terasa gatal maupun nyeri. Pemeriksaan fisik menemukan lesi plak berwarna kekuningan *multiple* batas tegas. Pemeriksaan laboratorium menunjukkan peningkatan LDL dan trigliserid. Pemeriksaan histopatologi menunjukkan potongan jaringan kulit berlapis epithel *squamous* kompleks. Epidermis tampak reaksi spongiotik minimal dengan *rete ridges* reguler. Dermis tampak *foamy* makrofag yang tersusun berkelompok, diantaranya tampak pula sebukan sel-sel limfosit dan netrofil. Kesimpulan pemeriksaan histopatologis mendukung diagnosis xantelasma. Pada pasien ini dilakukan tindakan eksisi. Selain tindakan bedah pasien juga mendapat terapi atorvastatin untuk hyperlipidemia. Follow up 7 hari, penyembuhan luka dinilai baik, tidak ada komplikasi.

Kata Kunci : *Xantelasma, eksisi, hiperlipidemia*
E-mail : ahmadbayuajie@gmail.com

XANTHELASMA PALPEBRARUM EXCISION

Abstract

Xantelasma is the most common form of xanthoma. Xantelasma is terminologically derived from the Greek xanthos (yellow) and elasma (disk / flat). The incidence of xanthelasma has been reported to be 0.3% in men and 1.1% in women.3 About 50% of xanthelasma patients have a hyperlipidemic lipid profile, which is an increase in serum cholesterol levels. A 43 years old man came to the dermato venereology clinic RSSA Malang with complaints of lumps on the eyelids since about 15 years ago. Complaints do not feel itching or pain. Physical examination found multiple yellowish plaque lesions with clear boundaries. Laboratory tests show elevated LDL and triglycerides. Histopathological examination showed a complex strip of skin tissue layered with squamous epithel. The epidermis appears spongiotic at least regular rete ridges. The dermis appears to be foamy macrophages arranged in groups, including lymphocytes and neutrophils. The conclusion of histopathological examination supports the diagnosis of xantelasma. In this patient an excision was performed. Apart from surgery, patients also receive atorvastatin therapy for hyperlipidemia. Follow-up 7 days, wound healing was considered good, there were no complications.

Keyword: *Xanthelasma, Excision, Hyperlipidemia*

PENDAHULUAN

Xantelasma palpebrarum (XP) adalah salah satu bentuk xantoma yang letaknya di kelopak mata dekat kantus medial.[1] Xantoma adalah plak atau nodul yang terdiri atas endapan lipid abnormal dan sel busa. Xantoma sering dikaitkan dengan gangguan metabolisme lipoprotein walaupun dapat terjadi tanpa gangguan metabolik yang mendasarinya. Xantelasma adalah jenis xantoma yang paling sering dijumpai, lebih banyak pada wanita, dan angka kejadiannya meningkat seiring dengan bertambahnya usia. Xantelasma secara terminologi berasal dari bahasa Yunani xanthos (kuning) dan elasma (piringan/datar). [2]

Insidens xantelasma pernah dilaporkan sebesar 0.3% pada pria dan 1.1% pada wanita.[3] Sekitar 50% pasien xantelasma mempunyai profil lipid hiperlipidemia, yaitu peningkatan kadar kolesterol serum.[4] Xantelasma dapat pula dijumpai pada penyakit obstruksi hepatik, diabetes, xantoma plana generalisata, miksedema, fitosterolemia dan gamopati monoklonal.[1,2] Studi epidemiologi menunjukkan terdapat hubungan antara xantelasma dengan risiko aterosklerosis.[5]

Terapi pada xantelasma mengalami perkembangan dari tahun ke tahun, beberapa modalitas terapi pada pasien diantaranya terapi topikal, laser dan pembedahan. Terapi topikal yang sering diberikan adalah *peeling Trichloroacetic acid* (Asam trikloroasetat, TCA) dan *cryotherapy.* Terapi TCA memiliki tingkat rekurensi 34,5% dalam waktu 6 bulan, sedangkan *cryotherapi* sering membutuhkan terapi berulang dan sering meninggalkan skar dan hiperpigmentasi.[6] Terapi laser memiliki rekurensi yang bervariasi antara 13-50% dalam waktu 6 bulan. Sedangkan terapi pembedahan memiliki keuntungan yaitu rekurensi rendah (3,1% dalam waktu 1 tahun) dan tampilan kosmetik yang lebih baik.[7] Dilaporkan sebuah kasus xanthelasma palpebrarum pada seorang laki-laki berusia 43 tahun yang mendapat terapi eksisi. Tujuan penulisan laporan kasus ini adalah menambah pengetahuan klinisi mengenai diagnosis klinis dan penatalaksanaan yang tepat sehingga meningkatkan kompetensi klinisi.

LAPORAN KASUS

Seorang laki-laki usia 43 tahun, datang ke klinik dermatologi dan venereologi RSUD Dr. Saiful Anwar (RSSA) Malang dengan keluhan benjolan berwarna kekuningan di kelopak mata. Keluhan pertama kali dirasakan pada kelopak mata bawah dari mata kanan sekitar 15 tahun sebelumnaya. Karena dirasakan tidak ada keluhan gatal dan nyeri serta tidak mengganggu aktifitas pasien membiarkan tanpa mengusahakan pengobatan. Keluhan benjolan secara perlahan semakin lama semakin bertambah banyak, membesar dan menebal serta mengenai kelopak mata kanan dan kiri. Benjolan tidak pernah berubah warna. Keluhan luka sebelum timbulnya benjolan disangkal. Pasien mengaku selama ini sering mendapati hasil lab dengan hasil kolesterol tinggi.

Sekitar 6 bulan sebelumnya pasien berobat ke klinik Dermatologi dan Venereology RSSA dan dilakukan tindakan eksisi pada benjolan pada kelopak mata sebelah kanan.

Pasien adalah seorang pengajar dengan aktifitas ringan sedang.

Pemeriksaan fisik status generalis didapatkan keadaan umum compos mentis, tekanan darah 120/70 mmHg, denyut nadi 78 kali per menit, frekuensi nafas 20 kali per menit dan suhu aksila 36,7 ^{0}C. Pemeriksaan kelenjar getah bening tidak didapatkan pembesaran.

Status dermatologis, pada regio palpebra superior dan inferior sinistra terdapat lesi plak kekuningan, *multiple,* batas tegas, tepi ireguler (gambar 1). Pemeriksaan laboratorium menunjukkan hasil LDL 212.35 mg/dL (normal <100 mg/dL), trigliseride 221 mg/dL (normal <150), T3 1,13 ng/mL (normal 0,8-2,0), *free*T4 1,63 ng/dL(normal 0,93-1,7), TSH 1,29 µU/mL (normal 0,27-4,2).

Setelah dilakukan anamnesis, pemeriksaan fisik, dan pemeriksaan penunjang ditentukan diagnosis xanthelasma palpebrarum sinistra dan dengan diagnosis banding siringoma. Penatalaksanaan pasien ini adalah tindakan pembedahan eksisi. Selain pembedahan pasien juga mendapat terapi atorvastatin 1x1 selama 3 bulan dan edukasi mengenai diet rendah lipid dari bagian ilmu penyakit dalam.

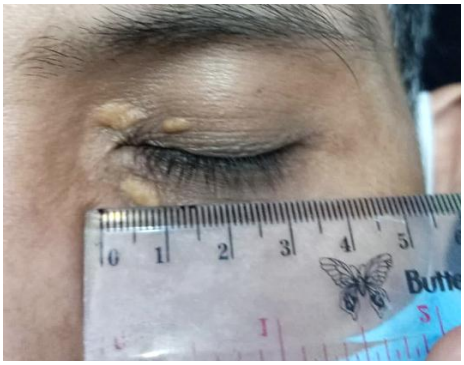

Gambar 1. Palpebra sinistra, lesi plak kekuningan, multiple, batas tegas, tepi ireguler

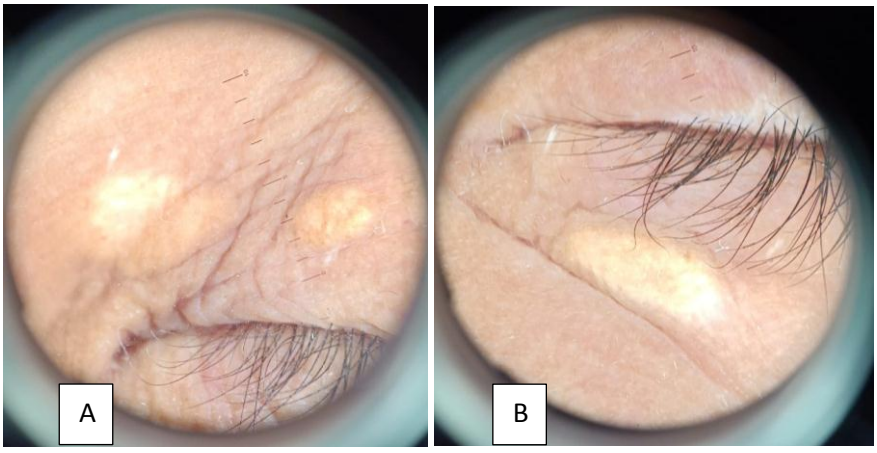

Gambar 2. Pemeriksaan Dermoskopi. A. Palpebra superior B. Palpebra Inferior

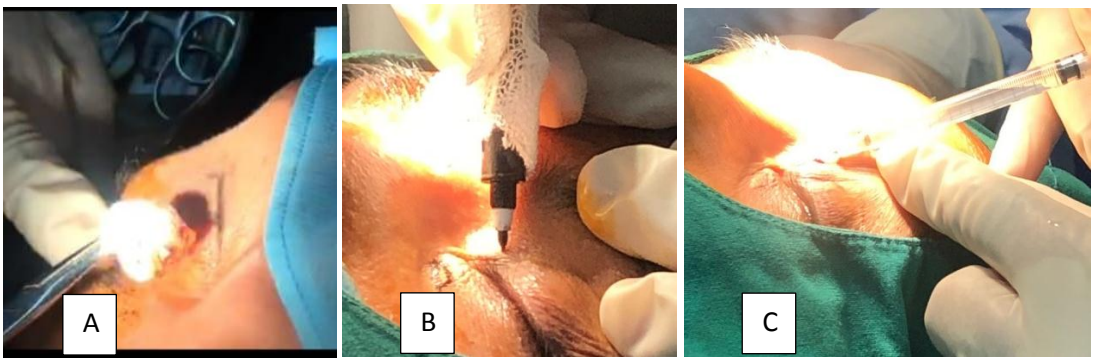

Gambar 3. Sebelum pembedahan, A. Disinfeksi dengan povidone iodine, B. Marking, C. Anestesi lokal

Tahapan pelaksanaan bedah eksisi pada pasien adalah sebagai berikut, sebelum dilakukan tindakan, dilakukan pemeriksaan keadaan pasien secara umum, penjelasan mengenai tindakan operasi yang akan dilakukan beserta risiko dan kemungkinan efek samping, serta penandatanganan *informed consent.*

Persiapan alat-alat dan bahan yang diperlukan sebelum operasi dimulai. Pasien diposisikan di meja operasi, pasien berbaring terlentang. Dilakukan penandaan lesi, lapangan operasi didesinfeksi dengan menggunakan larutan povidone iodine 10%. Kemudian ditutup dengan dengan duk steril. Selanjutnya dilakukan anestesi lokal dengan menggunakan lidokain yang dikombinasikan dengan epinefrin dengan tehnik anestesi infiltrasi (Gambar 3). Setelah dilakukan pengetesan nyeri dilakukan insisi elips kemudian dilakukan *undermining* lesi sedalam warna kekuningan terangkat secara keseluruhan. Kontrol perdarahan dilakukan dengan penekanan dengan kassa (Gambar 4). Penjahitan dilakukan dengan teknik *simple interrupted sutures* menggunakan benang polipropilen monofilamen 6-0. Langkah-langkah pembedahan ini juga dilakukan pada lesi kedua dan ketiga. Setelah penjahitan selesai dilakukan pada ketiga lesi, luka operasi didesinfeksi ulang dan dibersihkan dengan cairan natrium klorida 0,9%, serta dioleskan gentamisin krim 0,1% kemudian ditutup dengan kasa steril dan plester (Gambar 4).



Gambar 4. Proses eksisi xantelasma. A. Insisi Elips, B. *Undermining,* C. Jahit luka dengan tehnik *simple interrupted sutures.* D. hasil penjahitan

Jaringan yang telah diambil dikirimkan ke bagian histopatologi. Pemeriksaan histopatologi menunjukkan potongan jaringan kulit epidermis dengan bahan pigment pada basal. Pada dermis tampak sebaran dan kelompok- kelompok sel radang limfosit, histiosit, foam sel, dan *lipid laden* makrofag. Kesimpulan pemeriksaan mendukung diagnosis xantelasma (Gambar 6). Setelah tindakan eksisi selesai, pasien disarankan menjaga higienitas luka dan penutupnya dari kotoran. Pasien juga disarankan untuk menjaga luka dan penutupnya agar sementara tidak terkena air selama 7 hari. Pasien diminta untuk membersihkan luka, mengoleskan krim gentamisin, dan mengganti kasa steril dan plester apabila penutup luka kotor atau terlepas. Pasien diminta kontrol 7 hari setelah tindakan untuk angkat jahitan.

Pasien datang kontrol pada hari ke-7 setelah tindakan eksisi, dari anamnesis keluhan nyeri yang mengganggu disangkal oleh pasien. Dari pemeriksaan didapatkan penyembuhan luka dinilaibaik, tidak ada defek penutupan luka, tidak ditemukan oedem, jaringan nekrotik dan tanda-tanda infeksi. Selanjutnya dilakukan pengangkatan jahitan, mengoles gentamisin krim dan menutup luka kembali dengan kasa steril dan plaster. Pasien boleh membuka penutup luka sehari setelah angkat jahitan (Gambar 7).

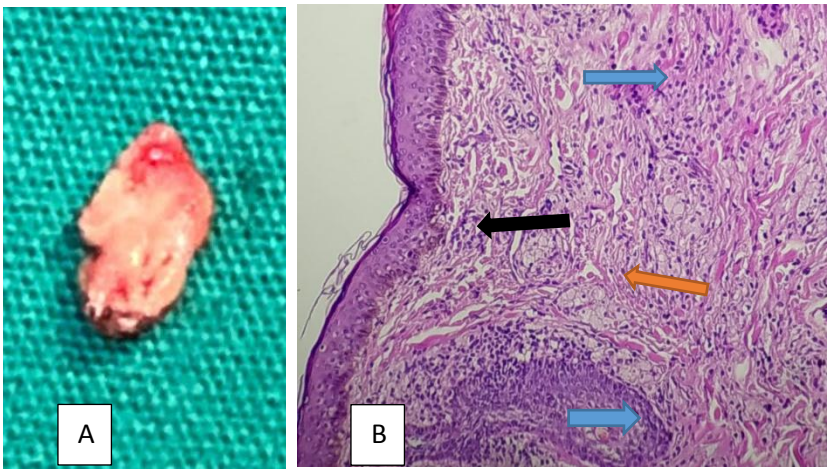

Gambar 6. Jaringan pasca eksisi. **A.** Jaringan xantelasma berwarna kekuningan. B. Pemeriksaan Histopatologis. Pada epidermis dengan bahan pigment (pada dermis tampak sebaran dan kelompok- kelompok sel radang limfosit ( ) foam sel, dan lipid laden makrofag ( ). (HE, 100x)



Gambar 7. Kontrol hari ke-7, tidak menunjukkan adanya tanda-tanda inflamasi, luka menutup dengan baik. A. sebelum angkat jahitan. B. Setelah angkat jahitan. C. hari ke-10 pasca eksisi.

PEMBAHASAN

Xantelasma merupakan lesi datar atau plak yang sedikit meninggi atau papul berwarna kuning kehijauan atau kecoklatan, dengan ukuran bervariasi 2 – 30 mm, biasanya simetris dan bilateral.[1] Lesi terutama di kelopak mata atas, tetapi dapat juga di kelopak mata bawah, terutama daerah kantus medial. Lesi dapat bersatu, teraba lunak atau padat. Lebih sering pada orang dewasa, jarang pada anak atau remaja. Xantelasma dapat Sembuh spontan walaupun sangat jarang.[1,3] Benjolan pada pasien

atapnya datar dan memanjang, lesi ditemukan pada kedua palpebra atas maupun bawah.

Xantelasma dapat timbul sendiri atau bersama dengan jenis xantoma lainnya. Umumnya dihubungkan dengan penyakit sistemik yang mendasarinya walaupun dapat timbul tanpa penyakit lain.[1] Pada pasien usia muda dengan riwayat keluarga dengan hiperlipidemia harus dicurigai kemungkinan adanya gangguan metabolisme lemak.[6]

Xantelasma dapat terjadi secara ekstensif, yaitu meliputi dareah luas pada kelopak mata atas dan kelopak mata bawah. Satu kasus melaporkan bentuk invasif, yaitu endapan lemak yang biasanya terletak pada lapisan dermis retikularis menyebar ke lapisan yang lebih dalam, yaitu sampai ke muskulus orbikularis okuli, septum orbita, dan lapisan subkutan. Pada pasien ini tidak ditemukan penyebaran sampai ke otot orbikularis okuli septum orbita, dan lapisan subkutan.[8]

Beberapa penelitian membandingkan profil lipid pasien xantelasma dengan kelompok tanpa xantelasma. Hasilnya menunjukkan pasien xantelasma mempunyai kadar kolesterol total dan LDL lebih tinggi serta kolesterol HDL lebih rendah dibandingkan dengan kelompok kontrol.[6,] Salah satu komponen lipoprotein, yaitu apolipoprotein B (apo B), yang mempunyai korelasi dengan kejadian aterosklerosis, dilaporkan meningkat pada pasien xantelasma. Rasio kolesterol HDL/LDL juga lebih rendah dibandingkan dengan kelompok kontrol, namun penelitian lain tidak menemukan kelainan kadar kolesterol HDL pada kelompok ini.[9] Pasien

menglami peningkatan kadar LDL dan Trigliserid.

Akumulasi kolesterol yang terjadi pada xantoma hiperlipidemik berasal dari kolesterol yang terdapat dalam darah. Diyakini bahwa sebagian besar berasal dari LDL yang masuk melalui dinding pembuluh kapiler. Tidak semua xantelasma mempunyai profil lipid hiperlipidemia, sehingga dipikirkan adanya faktor lain yang berperan. Lokasi xantelasma yang terbatas pada kelopak mata menandakan adanya faktor lokal. Xantoma normolipidemik dapat terbentuk pada kulit yang mengalami trauma, inflamasi dan infeksi. Trauma dan inflamasi dapat mempengaruhi permeabilitas kapiler sehingga lipoprotein dapat masuk ke dalam dermis dan selanjutnya difagositosis oleh sel-sel dermis. Dalam keadaan normal, LDL mempunyai laju cukup lambat memasuki kapiler yang bocor. Pemanasan lokal akan mempercepat laju tersebut.[10]

Selain itu LDL dapat pula mengalami oksidasi dalam tubuh dan makrofag dapat menyerap LDL teroksidasi melalui reseptor scavenger untuk membentuk sel busa. Mekanisme tersebut diyakini berperan pada pembentukan xantoma pada xantelasma hiperlipidemik maupun normolipidemik. Mekanisme lain adalah peningkatan lipogenesis lokal yang berperan pada akumulasi lemak intrasel. Kadar kolesterol HDL yang rendah, termasuk pada xantelasma normolipidemik, juga merupakan faktor lain yang berperan. Hal ini disebabkan HDL dapat membuang kelebihan kolesterol yang terdapat dalam jaringan dan kadarnya yang rendah menunjukkan adanya gangguan fungsi tersebut. Pada xantelasma hiperlipidemik terdapat kelainan sistemik primer maupun sekunder yang dapat menyebabkan hiperlipidemia.[11]

Terdapat beberapa penyakit yang menyebabkan terjadinya hiperlipidemia sekunder, yaitu penyakit hati obstruktif, penyakit hematopoetik, diabetes, gagal ginjal kronik, dan miksedema.[1] Pasien menyangkal adanya riwayat keluhan penyakit sistemik.

Diagnosis banding xantelasma adalah siringoma, hiperplasia glandula sebasea, dan neoplasma adneksa.[2] Siringoma adalah tumor jinak kelenjar ekrin yang tampak sebagai papul kecil, keras, multipel, halus, sewarna kulit atau sedikit berwarna kekuningan. Lokasi siringoma adalah di wajah terutama di kelopak mata bawah, walaupun dapat pula pada bagian tubuh lainnya, banyak dijumpai terutama pada wanita. Kadang dijumpai penyebaran yang unilateral, linier atau *bathing-trunk*. Gambaran histopatologis siringoma berupa dilatasi duktus yang terletak dalam stroma fibrosa. Beberapa duktus mempunyai gambaran seperti ekor dan tampak menyerupai bentuk koma atau kecebong *(tadpole*). Daerah epitel terutama dikelilingi oleh kumpulan kolagen yang menebal.[12]

Hiperplasia glandula sebasea adalah tumor jinak kelenjar sebasea yang sering dijumpai, lebih banyak pada pria dibandingkan wanita. Gambaran klinisnya tampak sebagai papul soliter atau multipel, berukuran kecil (kurang dari 3 mm), dan berwarna kekuningan,

sering terdapat umbilikasi sentral. Lokasinya di wajah, terutama daerah dahi, dan pada usia pertengahan. Gambaran histopalogis berupa kelenjar sebasea berukuran besar dan matang, berkumpul di daerah infundibulum, terutama di lapisan dermis bagian atas. Pada infundibulum dapat ditemukan debris, bakteri dan rambut velus.[12]

Terdapat berbagai macam tumor jaringan penunjang kulit meliputi tumor kelenjar apokrin, tumor kelenjar ekrin, tumor folikel rambut, dan tumor kelenjar sebasea. Beberapa jenis tumor dapat mempunyai gambaran klinis dan lokasi yang kurang lebih sama dan untuk membedakannya dibutuhkan pemeriksaan histopalogis.[12]

Gambaran histopatologis xantelasma menyerupai jenis xantoma lainnya. Gambaran khasnya adalah terdapat sel busa, yaitu histiosit yang berisi lemak. Kadang dapat dijumpai sel *datia Touton*, yaitu sel dengan beberapa inti yang tersusun melingkar. Perbedaannya dengan jenis xantoma lainnya adalah letaknya lebih superfisial dan hampir tidak dijumpai fibrosis. Sel busa sering terdapat di dekat pembuluh kapiler dan terdiri atas vakuol lemak yang tidak berikatan dengan membran sel. Beberapa penelitian mengamati gambaran histopatologis xantelasma hiperlipidemik tidak berbeda dibandingkan dengan yang normolipidemik.[13] Gambaran histologis jaringan pasien menunjukkan Dermis tampak *foamy makrofag* yang tersusun berkelompok dan tampak pula sebukan sel-sel limfosit dan netrofil.

Penatalaksanaan xantelasma ditujukan untuk mengatasi gangguan kosmetik. Berbagai macam terapi pernah dilaporkan dengan cara bedah maupun nonbedah, walaupun sampai saat ini belum dapat disimpulkan terapi yang paling baik dan efektif. Pilihan terapi meliputi bedah eksisi, bedah listrik, bedah beku, laser, dan bahan kaustik kimia. Penatalaksanaan medikamentosa diberikan apabila terdapat kelainan yang mendasari serta merujuk kepada dokter spesialis yang berkaitan dengan kelainan tersebut.[14] Pasien mendapatkan terapi Atorvastatin dari dokter penyakit dalam untuk mengobati keluhan kolesterol.

Penggunaan bedah beku pada xantelasma jarang menyebabkan jaringan parut, namun dapat meninggalkan bekas berupa hipopigmentasi. Bedah listrik dapat menghancurkan xantelasma apabila terletak sangat superfisial. Kedua jenis terapi tersebut membutuhkan terapi berulang kali dan sampai saat ini belum ada publikasi penelitian yang dilakukan terhadap pasien. Penatalaksanaan xantelasma yang disebabkan penyakit primer atau sekunder sesuai kelainan yang mendasarinya. Bila bersifat familial, maka diet dan obat penurun kolesterol merupakan terapi pilihan. Apabila terdapat penyakit sekunder yang menyebabkan hiperlipidemia, maka terapi ditujukan untuk mengobati kelainan yang mendasarinya sehingga hiperlipidemia dapat membaik dan diharapkan xantelasma dapat mengalami regresi.[15]

Pembedahan merupakan salah satu terapi pilihan dan banyak dilakukan sampai saat

ini. Satu dari sekian banyak teknik yang digunakan, yaitu bedah eksisi, telah diterapkan sejak lama. Lesi kecil berbentuk linear paling baik dilakukan eksisi karena jaringan parut akan tersamar dengan kulit kelopak mata sekitarnya. Rekonstruksi dengan flap atau graft mungkin diperlukan pada lesi yang luas atau melibatkan kantus medial. Pada xantelasma lokalisata yang lunak dan imatur dilakukan eksisi *in toto* dengan bentuk elips. Pada bentuk yang lebih stabil dan padat digunakan satu teknik, yaitu *uncapping, removal, and closure.* Eksisi lesi kecil dapat dilakukan dengan mudah dan tanpa komplikasi, namun eksisi berulang atau melibatkan daerah luas dapat meningkatkan risiko terjadinya retraksi kelopak mata atau ektropion dan memerlukan rekonstruksi dengan prosedur lebih rumit. Asimetri kelopak mata pada sisi unilateral pasca eksisi sehingga harus dilakukan rekonstruksi pada sisi lainnya agar lebih simetris. Pada kelopak mata bawah, pembedahan terbatas karena lapisan kulit lebih tipis dapat meningkatkan risiko timbulnya jaringan parut dan ektropion.[14]

Beberapa penelitian mengenai penggunaan laser pada xantelasma telah dilakukan. Dikenal beberapa jenis laser, yaitu laser argon, laser karbondioksida (CO2), laser *Erbium:Yttrium Aluminium Garnet* (Er:YAG), *pulsed dye laser* (PDL), dan laser *Neodymium-doped:Yttrium Aluminium Garnet* (Nd:YAG).[16] Suatu teknik modifikasi diperkenalkan oleh Levy dan Trelles, yaitu laser *inverted resurfacing*, kombinasi antara insisi lesi xantelasma dengan penggunaan laser Er:YAG.[17] Komplikasi yang dapat terjadi pada penggunaan laser pada lesi yang dalam adalah dapat menyebabkan jaringan parut dan kontraktur yang berakibat pada penampilan kosmetik. Fase penyembuhan luka juga menjadi lebih lambat disebabkan zona nekrotik termal lebih besar. Selain itu dapat terjadi hiperpigmentasi dan hipopigmentasi walaupun dapat bersifat sementara.[16-17]

Asam trikloroasetat (TCA) adalah salah satu bahan kimia yang banyak digunakan pada terapi penyakit kulit dan bersifat kaustik pada konsentrasi tinggi. Penggunaan TCA pada xantelasma sudah dilakukan sejak 30 tahun yang lalu. Mekanisme kerjanya adalah dengan mengendapkan dan menggumpalkan protein serta melarutkan lemak sehingga menyebabkan destruksi kimiawi nonspesifik pada kulit. Terdapat tiga bentuk, yaitu mono-, di- dan trikloroasetat. TCA dengan konsentrasi melebihi 50% dapat digunakan untuk menghancurkan kondiloma akuminatum atau xantelasma. Berdasarkan algoritme yang disusun oleh TCA direkomendasikan pada xantelasma berukuran kurang dari 3 mm.[14,18]

Xantelasma tidak mempunyai kecenderungan menjadi ganas. Tidak dijumpai komplikasi bermakna serta jarang sekali berkembang menjadi besar sampai mengganggu penglihatan.[18] Rekurensi pada xantelasma biasa terjadi. Suatu penelitian oleh Mendelson dan Mason mengamati kejadian rekurensi setelah dilakukan eksisi xantelasma. Hasilnya menunjukkan 40% rekurensi terjadi setelah dilakukan eksisi primer dan 60% rekurensi terjadi setelah eksisi sekunder.

Kejadian rekurensi pasca terapi xantelasma sering dijumpai sehingga diperlukan penatalaksanaan yang tepat mengingat lokasi lesi yang sulit, yaitu sekitar kelopak mata.[14] Pada mata kanan pasien pernah didiagnosis keluhan serupa dan sudah dilakukan eksisi sekitar 6 bulan sebelumnya. Tidak ada tanda-tanda adanya rekurensi selama 6 bulan ini.

KESIMPULAN

Dilaporkan sebuah kasus xantelasma palpebrarum pada seorang laki-laki berusia 43 tahun. Diagnosis ditegakkan dari anamnesis, pemeriksaan fisik dan pemeriksaan histopatologi. Pada pasien telah dilakukan tindakan eksisi lesi secara keseluruhan. Pada saat *follow up* hari ke-7 tidak didapatkan komplikasi setelah pembedahan.

DAFTAR PUSTAKA

1. James WD, Berger TG, Elston DM, penyunting. Lipid Disturbances. Xanthomatosis. Dalam: Andrew's Diseases of The Skin, Clinical Dermatology. Edisi ke-10. WB Saunders; 2009.h.530-6. 2.
2. White LE. Xanthomatoses and Lipoprotein Disorders. Dalam: Wolff K, Freedberg IM, Goldsmith LA, Katz SI, Gilchrest BA, Paller AS, Leffell DJ, penyunting. Fitzpatrick's Dermatology in General Medicine. Edisi ke-9. New York: Mc Graw-Hill Companies; 2019.h.1272-81.
3. Bergman R. The pathogenesis and clinical significance of xanthelasma palpebrarum. J Am Acad Dermatol. 1994; 30: 236-42.
4. Gomez JA, Gonzales MJ, Moragas JM, Serrat J, GonzalesSastre F, Perez M. Apolipoprotein E phenotypes, lipoprotein composition, and xanthelasmas. Arch Dermatol. 1988;124:1230-4.
5. Bergman R. Xanthelasma palpebrarum and risk of atherosclerosis. Int J of Dermatology. 1998; 37: 343-9
6. Goel K, Sardana K, Garg VK. A prospective study comparing ultrapulse CO2 laser and trichloroacetic acid in treatment of xanthelasma palpebrarum. *J Cosmet Dermatol.* 2015;14:130–9.
7. Kaufmann R, Hibst R. Pulsed erbium:YAG laser ablation in cutaneous surgery. *Lasers Surg Med.* 1996;19:324–30
8. Tosti A, Varotti C, Tosti G, Giovannini A. Bilateral extensive xanthelasma palpebrarum. Cutis.1988; 41(2): 113-4
9. Tursen U, Eskandar E, Kaya TI, Tamer L, Ikizoglu G, Atik K. Apoliprotein E polymorphism and lipoprotein compositions in normolipidaemic xanthelasma patients. Eur Acad Derm Venereol. 2006;20:260-3.
10. Bergman R, Friedman-Birnbaum R, Aviram M, Katz I, Kerner H, Brook JG, dkk. Adult xanthogranulomatosis associated with abnormal apolipoprotein levels. Clin Exp Dermatol. 1990;15:372-5
11. Hirata Y, Okawa K, Ikeda M, Seike M, Matsumoto M, Kodama H. Low density lipoprotein oxidized in xanthoma tissue induces the formation and infiltration of foam cells. J Dermatol Sci. 2002; 30(3): 248-55.
12. Taylor SR, Perone JB, Kaddu S, Kerl H. Appendage tumors and hamartomas of the skin. Dalam: Wolff K, Freedberg IM, Goldsmith LA, Katz SI, Gilchrest BA, Paller AS, Leffell DJ, penyunting. Fitzpatrick's Dermatology in General Medicine. Edisi ke-7. New York: Mc Graw-Hill Companies; 2008.h.1268-87.
13. Xanthomas associated with lipid abnormalities. Dalam: Elder DE, penyunting. Lever's Histopathology of the skin. Edisi ke-10. Philadelphia: Lippincott Williams& Wilkins. 2009.h.680-6.

14. Rohrich RJ, Janis JE,.Downell PH. Xanthelasma palpebrarum: a review and current management principles. Plast Reconstr Surg. 2002; 110: 1310-4.
15. Ohshiro T, Shimabukuro T, Sunagawa M, Ohta T. An 11- year-old boy with familial hypercholesterolemia showing multiple xanthomas and advanced atherosclerosis, who responded to lipid-lowering therapy using statin. J Atheroscler Thromb. 2009;16: 698-701
16. Karsai S, Czarnecka A, Raulin C. Treatment of xanthelasma palpebrarum using a pulsed dye laser: A prospective clinical trial in 38 cases. Dermatol Surg. 2010; 2: 610-7
17. Fusade T. Treatment of xanthelasma palpebrarum by 1064- nm Q-switched Nd:YAG laser: a study of 11 cases. Br J Dermatol.2008; 158(1): 84-7.
18. Nahas TR, Marques JC, Nicoletti A, Cunha M, NishiwakiDantas MC, Filho JV. Treatment of eyelid xanthelasma with 70% trichhloroacetic acid. Ophthal Plast Recontr Surg. 2009; 25(4): 280-3