Journal of Dermatology, Venereology and Aesthetic | JDVA
http://jdva.ub.ac.id

LAPORAN KASUS

REINFEKSI URETRITIS GONORE DENGAN KOMPLIKASI EPIDIDIMITIS AKUT

Nurrahma Wahyu Fitriyani[1], Lita Setyowatie[2]
[1&2]Departemen Dermatovenereologi, Fakultas Kedokteran, Universitas Brawijaya

ABSTRAK

Uretritis gonore adalah infeksi menular seksual (IMS) yang umum menyerang pada usia remaja dan dewasa muda yang aktif secara seksual dengan perilaku seksual yang berisiko. Komplikasi urethritis gonore yang paling sering pada dijumpai pada pasien laki-laki adalah epididimitis akut. Keterlambatan diagnosis, riwayat infeksi berulang dan resistensi antibiotik merupakan faktor risiko terjadi komplikasi pada urethritis gonore. Dilaporkan sebuah kasus seorang laki-laki, berusia 28 tahun, dengan keluhan adanya diskar kelamin dan nyeri pada buah zakar. Pasien telah didiagnosis dengan urethritis gonore sebelumnya dan telah mendapatkan terapi Cefixime 400 mg dan Azitromisin 1000 mg sebanyak tiga kali. Pasien memiliki riwayat uretritis gonore satu tahun lalu, berhubungan seksual dengan beberapa pasangan, dan tidak rutin menggunakan kondom. Pemeriksaan fisik menunjukkan adanya diskar uretra serous, sedikit pembesaran pada kedua skrotum, pembesaran kelenjar getah bening inguinal, dan tes Prehn positif yang mengarah pada diagnosis epididimitis akut. Pemeriksaan swab uretra menunjukkan hasil bakteri diplokokus Gram negatif ekstrasel. Terapi Ceftriaxone 500 mg IM dosis tunggal dan Doksisiklin 100 mg dua kali sehari selama sepuluh hari diberikan pada pasien. Evaluasi pasien pada hari ke enam, sepuluh, dan satu bulan setelah terapi menunjukkan hasil yang baik. Diagnosis dini dan tata laksana yang tepat pada kasus uretritis gonore akan menurunkan kejadian komplikasi. Edukasi untuk mencegah perilaku seksual berisiko akan menurunkan kejadian reinfeksi dan potensi resistensi pada uretritis gonore.

Kata kunci : Uretritis Gonore, Epipidimitis Akut, Reinfeksi, Komplikasi

ABSTRACT

Gonococcal urethritis is a sexually transmitted infection (STI) that often affected sexually active adolescents and young adults with risky sexual behavior. The most common complication of gonorrheal urethritis in male patients is acute epididymitis. Delay in diagnosis, history of recurrent infections and antibiotic resistance are risk factors for complications of gonorrheal urethritis. We report a case of a 28 years male with urethral discharge and scrotal pain. The patient had previously been diagnosed with gonococcal urethritis and had received Cefixime 400 mg and Azithromycin 1000 mg three times. The patient had a history of gonorrhea one year ago, multiple sexual partners, and did not regularly use condoms. Physical examination revealed the presence of a clear and serous urethral discharge, slight enlargement of both scrotums, enlarged inguinal lymph nodes, and a positive Prehn test suggesting diagnosis of acute epididymitis. Urethral swab examination showed extracellular Gram-negative diplococci. Ceftriaxone 500 mg IM single dose and Doxycycline 100 mg twice daily for ten days were administered to the patient. Evaluation of patients on the sixth, tenth day, and one month after therapy showed good results. Early diagnosis and appropriate management of gonococcal urethritis will reduce the incidence of complications. Education to prevent risky sexual behavior will reduce the incidence of reinfection and potential resistance in gonococcal urethritis.

Key words: Gonococcal urethritis, Acute epididymitis, Reinfection, Complication

Pendahuluan

Uretritis gonore adalah infeksi menular seksual (IMS) yang disebabkan oleh bakteri diplokokus gram negatif *Neisseria gonorrhoeae*. Penyakit ini memiliki gejala utama adanya cairan atau nanah yang keluar uretra dari dan disuria pada laki-laki[1,4,5]. Komplikasi uretritis gonokokal pada laki-laki termasuk epididimitis, prostatitis akut atau kronis, vesikulitis seminalis, serta infeksi kelenjar Cowper dan Tyson. Epididimitis akut adalah komplikasi yang paling umum dari urethritis gonore pada laki-laki[1,4,5]. Komplikasi epididimitis akut akibat *Neisseria gonorrhoeae* dan *Chlamidya trachomatis* mencapai 50% kasus pada kelompok usia 20-39 tahun[7].

Perilaku seksual berisiko, baik pada kelompok inti maupun kelompok antara, masih merupakan faktor risiko yang paling berpengaruh terhadap transmisi infeksi menular seksual (IMS), termasuk gonore[2]. Riwayat infeksi Gonore sebelumnya merupakan faktor risiko yang sangat penting untuk mendapatkan infeksi gonokokal baru karena reinfeksi sangat umum dijumpai[1,2,4]. Dinamika transmisi IMS turut mempengaruhi tingkat keberhasilan terapi, timbulnya komplikasi, serta munculnya risiko resistensi obat pada program penanggulangan IMS[2].

Laporan Kasus

Laki-laki berusia 28 tahun dengan keluhan keluar cairan dari lubang kencing sejak empat minggu sebelum pemeriksaan. Cairan jernih dengan konsistensi cair, terkadang warna sedikit keruh. Cairan terkadang muncul secara spontan di pagi hari, namun seringkali cairan baru keluar setelah pasien mengurut kemaluannya (*milking*). Pasien juga mengeluhkan rasa nyeri pada skrotum sejak 3 hari sebelumnya, nyeri hilang timbul tanpa pencetus (VAS 5/10), dan nyeri memberat jika skrotum ditekan. Pasien merasa ukuran kedua testisnya lebih besar dibandingkan biasanya. Pasien juga mengeluhkan nyeri saat berkemih ("anyang-anyangan") dengan VAS 3/10, sedikit rasa terbakar, dan gatal ringan pada ujung penis. Keluhan demam dan warna air kencing kemerahan disangkal. Keluhan sariawan atau luka pada rongga mulut disangkal. Keluhan nyeri sendi dan ruam kulit disangkal. Keluhan luka atau benjolan pada area kemaluan juga disangkal. Pasien dirujuk oleh Spesialis Kulit dan Kelamin (Sp.KK) karena adanya riwayat kencing bernanah dan telah beberapa kali mendapatkan terapi namun masih mengeluhkan adanya cairan dari lubang kencing. Pasien dirujuk untuk mendapatkan pemeriksaan tes kultur bakteri dan sensitivitas antibiotik, serta tes NAAT (*nucleic acid amplification test*). Pasien telah didiagnosis dengan uretritis non-gonore dan diberikan pengobatan.

Tiga bulan sebelum pemeriksaan, pasien melakukan hubungan seksual dengan pekerja seks komersil (PSK) dan pasangannya tanpa menggunakan kondom. Dua bulan sebelum pemeriksaan, pasien mengeluhkan adanya rasa tidak tuntas saat berkemih dan keluarnya cairan kental kekuningan dari ujung penis setelah *milking*. Pasien diberikan pengobatan oleh dokter Spesialis Kulit dan Kelamin. Keluhan pasien membaik, cairan yang keluar menjadi lebih jernih dengan konsistensi lebih cair. Tiga minggu sebelum konsultasi, pasien kembali mengeluhkan adanya cairan kental berwarna kekuningan setelah *milking* di pagi hari, diikuti dengan cairan jernih setelahnya, disertai rasa nyeri dan gatal pada saluran kencingnya. Pasien kemudian memeriksakan diri ke Puskemas dan dilakukan pemeriksaan skrining HIV dan gonore, dengan hasil positif untuk gonore. Satu minggu sebelum konsultasi, pasien masih mengeluhkan cairan yang keruh keluar setelah *milking* di pagi hari dan pasien memeriksakan diri ke dokter (Sp.KK) di Puskesmas. Pasien kembali diberikan *combopack*, dan disaran kan untuk menjalani pemeriksaan USG, kultur bakteri, tes NAAT, dan swab tenggorok.

Pada riwayat penyakit dahulu, pasien pernah mengalami keluhan munculnya cairan kental dari penis, berwarna putih kekuningan seperti nanah, 10 bulan sebelum konsultasi. Sembilan bulan sebelum konsultasi, pasien dan pacarnya memeriksakan diri ke klinik VCT di Puskesmas untuk skrining HIV, sifilis, dan gonorea dengan hasil negatif untuk pasien maupun pasangannya. Pasien juga memeriksakan diri ke dokter spesialis THT) dengan keluhan nyeri tenggorokan dan mata berair, lalu didiagnosis dengan dugaan difteri. Pasien kemudian memeriksakan diri ke dokter Sp.KK, dan diduga menderita infeksi jamur pada rongga mulut, dan diberikan pengobatan. Pasien merasakan perbaikan untuk keluhan sariawan pada mulutnya, namun dia masih mengeluhkan adanya cairan yang keluar dari ujung penisnya. Pasien kemudian diberikan pengobatan oleh dokter Sp.KK. Pasien merasakan perbaikan dan tidak ada keluhan selama 8 bulan berikutnya.

Pada riwayat pengobatan, sembilan bulan yang lalu pasien pernah mendapatkan Klarintromisin, Eritromisin, Sefiksim, dan Loratadin untuk dugaan difteri, namun pasien merasakan tidak ada perubahan.

Pasien juga diberikan Metilprednisolon dan Itrakonazole dari dokter Sp.KK karena diduga infeksi jamur pada rongga mulut. Setelah itu pasien juga mendapatkan Sefiksim sebanyak 2 tablet, injeksi pada pantat, dan *Flukonazole* sebanyak 6 tablet, dan pasien mengalami perbaikan.

Selama 7 minggu terakhir pasien telah mendapatkan tiga kali pengobatan untuk gonore dengan Sefiksim 400 mg dan Azitromisin 1000 mg. Tujuh minggu sebelum konsultasi, pasien mendapatkan Sefiksim sebanyak 2 tablet dan 2 tablet Azitromisin yang diberikan sekali minum (single dose), serta obat suntik di pantat. Tiga hari setelahnya, pasien merasa keluhan belum membaik, dan oleh dokter (Sp.KK) ditambahkan obat Doksisiklin 100 mg sebanyak 14 tablet dan dikonsumsi dua kali sehari selama satu minggu. Keluhan pasien membaik, cairan yang keluar menjadi lebih jernih dengan konsistensi lebih cair. Empat minggu sebelum konsultasi, pasien mendapatkan Combopack (2 tablet Sefiksim dan 2 tablet Azitromisin). Satu minggu sebelum konsultasi, pasien masih mengeluhkan cairan yang keruh keluar setelah *milking* di pagi hari dan pasien memeriksakan diri ke dokter (Sp.KK) di Puskesmas. Pasien kembali diberikan 2 tablet Sefiksim dan 2 tablet Azitromisin dan dirujuk untuk pemeriksaan lebih lanjut. Pada kunjungan pertama, pasien mendapatkan terapi Eritromisin 4 kali 500 mg selama 1 minggu namun keluhan belum membaik.

Pada riwayat seksual, pasien belum menikah, namun aktif secara seksual. Pasien adalah seorang heteroseksual dan memiliki beberapa partner seksual, yaitu 2 orang perempuan dekat dan kadang dengan pekerja seks komersil (PSK). Hubungan seksual secara genito-genital dan orogenital. Pasien sering tidak menggunakan kondom. Pasien terakhir berhubungan seksual 3 bulan yang lalu, dengan PSK dan teman perempuannya, secara genito-genital, tanpa menggunakan kondom. Salah satu teman pasangan seksual pasien mengalami penyakit radang panggul satu minggu sebelumnya dan telah diberikan terapi dengan metronidazole. Riwayat sosial pasien bekerja sebagai agen properti dan sering bepergian antar kota.

Pasien telah melukakan pemeriksaan skrining untuk infeksi menular seksual. Pasien melakukan skrining HIV dan sifilis pada 5 bulan sebelum konsultasi dengan hasil negatif. Empat minggu sebelum konsultasi, pasien melakukan skrining ulang HIV dan GO di Puskesmas dangan hasil positif untuk GO dan HIV non reaktif

Pemeriksaan fisik pasien tampak sakit ringan, dengan kesadaran compos mentis. Tanda vital tekanan darah 110/70 mmHg, denyut nadi 72 kali per menit, suhu aksila 36,1^{0}C. Pemeriksaan venereologis pada ostium uretra eksterna, tampak diskar, serous (dengan *milking*). Pemeriksaan testis didapatkan ukuran testis kanan dan kiri berdiameter 4 cm, konsistensi padat kenyal, permukaan rata, dan didapatkan nyeri tekan pada kedua testis. Pada palpasi plexus pampiniformis juga didapatkan nyeri tekan pada kedua sisi. Pembesaran kelenjar getah bening inguinal didapatkan pada sisi kiri, *single*, ukuran 1 cm, dan didapatkan nyeri tekan. Tidak didapatkan tanda kemerahan, panas pada perabaan, ataupun pembengkakan pada skrotum. Pemeriksaan pubis, glans penis, corpus penis, dan anus dalam batas normal. Tes provokasi Prehn's test dengan hasil positif yang mengarah pada diagnosis epididimitis akut.



Gambar 1. Pemeriksaan venereologis pada ostium uretra eksterna didapatkan diskar serous, jumlah minimal (setelah *milking*). Pemeriksaan testis didapatkan ukuran testis kanan dan kiri berdiameter 4 cm, konsistensi padat kenyal, permukaan rata, dan didapatkan nyeri tekan pada kedua testis.

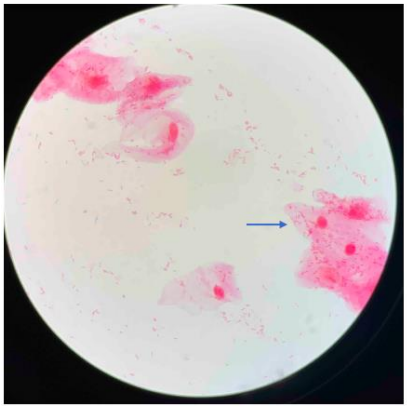

Gambar 2. Pemeriksaan Gram duh tubuh uretra dari swab uretra pemeriksaan mikrobiologis. Didapatkan epitel 10-25/LPK (+3), tidak ditemukan sel radang, bakteri diplokokus Gram negatif <1/LPB (+1) ekstraseluler, bakteri batang Gram negatif 6-30/LPB (+3), dan bakteri batang Gram positif 1-5/LPB (+2) (flora normal)

Pemeriksaan urine lengkap dalam batas normal. Pemeriksaan mikrobiologis, dilakukan *direct smear* dan tes kultur dan sensitivitas, didapatkan epitel 10-25/LPK (+3), tidak ditemukan sel radang, bakteri diplokokus Gram negatif <1/LPB (+1) ekstraseluler, bakteri batang Gram negatif 6-30/LPB (+3), dan bakteri batang Gram positif 1-5/LPB (+2) (flora normal). Hasil pemeriksaan kultur menunjukkan hasil adanya bakteri diplokokus Gram negatif dan bakteri kokus Gram positif. Kesimpulan hasil kultur menunjukkan isolat bakteri diplokokus Gram negatif yang tumbuh pada kultur sangat sedikit dan tidak memungkinkan pemurnian yang adekuat untuk identifikasi hingga level spesies. Kemungkinan adanya *Neisseria gonorrhoeae* belum dapat disingkirkan. Antibiotik dapat diberikan jika klinis pasien mengarah ke infeksi *N. gonorrhoeae*.

Berdasarkan pemeriksaan fisik dan pemeriksaan penunjang, pasien didiagnosis dengan urethritis gonorea dengan komplikasi epididimitis akut. Pasien diberikan terapi berupa injeksi Ceftriaxone 500 mg IM dan Doksisiklin 100 mg dua kali sehari selama 10 hari.

Follow-up hari ke-3 dan ke-10 setelah pengobatan, pasien merasa nyeri dan bengkak pada kedua testis berkurang dengan VAS 2/10, namun masih sedikit dirasakan nyeri tekan pada skrotum sebelah kiri. Rasa nyeri pada ujung uretra sudah tidak dirasakan. Pasien masih mengeluhkan duh yang keluar dari ujung penis setelah *milking* di pagi hari, warna jernih dan konsistensi cair, sedikit keruh pada akhir *milking*, dengan jumlah yang berkurang dari sebelumnya, yaitu hanya 1-2 tetes saja dan tidak ada cairan yang keluar spontan. Pemeriksaan venereologis didapatkan sudah tidak didapatkan duh uretra walaupun setelah *milking*. Pemeriksaan testis didapatkan ukuran testis kanan dan kiri berdiameter 3 cm, konsistensi padat kenyal, permukaan rata, dan didapatkan nyeri tekan pada testis kiri. Pada palpasi plexus pampiniformis tidak didapatkan nyeri tekan. Pembesaran kelenjar getah bening inguinal juga sudah tidak didapatkan. Pemeriksaan pubis, glans penis, corpus penis, skrotum, dan anus dalam batas normal. Pemeriksaan mikroskopis ulang dari swab uretra menunjukkan hasil adanya epitel, sel PMN minimal, dan bakteri kokus Gram positif minimal. Pasien disarankan untuk melakukan kontrol dua minggu.

Follow-up satu bulan setelah pengobatan, pasien mengeluhkan hanya keluar duh jika dilakukan *milking*, warna jernih, dan sudah tidak didapatkan cairan yang keluar spontan. Rasa nyeri pada skrotum masih dirasakan, ringan VAS 2/10, dan hanya muncul sesekali tanpa pencetus tertentu. Pasien melakukan pemeriksaan USG skrotal atas permintaan sendiri karena merasa terganggu dengan rasa nyeri ringan pada skrotum dan masih keluarnya duh. Hasil USG skrotal adalah kontur testis kanan kiri normal, tidak didapatkan massa atau tanda-tanda inflamasi, tidak didapatkan penumpukan cairan, namun didapatkan dilatasi vaskular pada plexus pampiniformis, menunjukkan kesan adanya *varicocele*. Pemeriksaan venereologis didapatkan sudah tidak didapatkan duh uretra walaupun setelah *milking*. Pemeriksaan testis didapatkan ukuran testis kanan dan kiri berdiameter 3

cm, konsistensi padat kenyal, permukaan rata, dan tidak didapatkan nyeri tekan pada testis. Pada palpasi plexus pampiniformis sudah tidak didapatkan nyeri tekan. Pembesaran kelenjar getah bening inguinal juga sudah tidak didapatkan. Pemeriksaan pubis, glans penis, corpus penis, skrotum, dan anus dalam batas normal. Pasien didiagnosis dengan suspek varicocele dan dikonsulkan ke Klinik Urologi RSSA dengan hasil diagnosis suspek *varicocele* gr.I dan direncanakan untuk dilakukan USG skrotal ulang untuk memastikan ukuran dilatasi vaskular. Pasien diberikan terapi asam mefenamat 500 mg tiga kali sehari jika terasa nyeri.

Diskusi

Gonore adalah infeksi menular seksual (IMS) yang umum menyerang laki-laki dan perempuan, terutama remaja dan dewasa muda. Tingkat infeksi gonokokal tertinggi yang dilaporkan adalah di antara remaja dan dewasa muda yang aktif secara seksual, berusia 15 hingga 24 tahun. Sejak tahun 1980-an, tingkat prevalensi antara laki-laki dan perempuan telah serupa di semua kategori umur, meskipun untuk setiap rentang usia tertentu, prevalensi akan sedikit lebih tinggi pada perempuan[1]. Faktor risiko untuk tertular infeksi gonore termasuk pasangan seks yang berganti-ganti, usia yang lebih muda, status belum menikah, pekerja seks komersial, etnis minoritas, penyalahgunaan zat dan alkohol, tingkat sosial ekonomi dan pendidikan yang lebih rendah, penggunaan kondom yang tidak konsisten, dan riwayat penyakit menular seksual sebelumnya. Riwayat infeksi Gonore sebelumnya merupakan faktor risiko yang sangat penting untuk mendapatkan infeksi gonokokal baru karena residivisme sangat umum dijumpai [1,2,4].

Pada kasus ini, pasien adalah seorang laki-laki, berusia 28 tahun, belum menikah, dan aktif secara seksual. Secara epidemiologis, karakteristik pasien sesuai dengan karakteristik dari infeksi gonore. Faktor risiko infeksi pada pasien ini adalah pasangan seks yang berganti-ganti, termasuk berhubungan seksual dengan pekerja seks komersil (PSK), yang merupakan kelompok inti dalam dinamika transmisi IMS. Kondisi ini menempatkan pasien sebagai populasi antara, dimana pasien juga turut menyebarkan pathogen pada ke dua teman perempuannya sebagai populasi umum[2]. Selain itu, pasien tidak menggunakan kondom secara konsisten dan pernah mengalami riwayat infeksi gonore kurang lebih sembilan bulan sebelum keluhan saat ini. Perilaku seksual pasien merupakan faktor risiko terbesar yang menyebabkan pasien mengalami infeksi gonore.

Etiologi gonore adalah infeksi bakteri oleh *Neisseria gonorrhoeae*, bakteri Gram negatif berbentuk kokus aerobik yang ditemukan berpasangan. Pada orang dewasa, hanya membran mukosa yang dilapisi oleh sel epitel kolumnar atau kuboid yang rentan terhadap infeksi gonokokal. Patogenesis infeksi gonokokal diawali dengan perlekatan *N. gonorrhoeae* ke sel mukosa dalam proses yang dimediasi oleh pili, Opa, dan protein permukaan lainnya. Situs perlekatan yang paling umum termasuk sel-sel mukosa saluran urogenital laki-laki dan perempuan. Selain itu, bakteri ini juga dapat melekat pada lapisan mukosa non-kornifikasi lainnya seperti uretra, endoserviks, vagina prapubertas, rektum, orofaring, dan konjungtiva. Rute penularan dapat terjadi melalui hubungan seksual genito-genital, ano-genital, maupun orogenital [1,3,4].

Perjalanan penyakit gonore pada laki-laki dewasa diawali dengan masa inkubasi berkisar antara 1 sampai 14 hari atau bahkan lebih lama; namun, sebagian besar laki-laki mengalami gejala dalam 2-5 hari. Gejala yang dominan adalah keluarnya cairan dari uretra atau disuria. Meskipun awalnya sedikit dan tampak mukoid atau mukopurulen, pada kebanyakan laki-laki eksudat uretra menjadi purulen dan relatif banyak dalam 24 jam setelah onset. Derajat yang bervariasi dari edema dan eritema pada meatus uretra biasanya menyertai uretritis gonokokal. Tanpa pengobatan, secara umum uretritis gonokokal dapat mengalami resolusi spontan selama beberapa minggu. Dibandingkan dengan uretritis nongonokokus, masa inkubasi gonore lebih pendek, disuria biasanya lebih menonjol, dan sekret umumnya lebih banyak dan purulent. Sebagian kecil laki-laki dengan urethritis gonore dapat tetap asimtomatik dan tidak memiliki tanda-tanda urethritis. Gejala-gejala ini merupakan manifestasi gonore tanpa komplikasi [4,5].

Komplikasi pada infeksi gonokokal dapat terjadi apabila infeksi gonokokal tidak terdeteksi sejak awal sehingga terjadi keterlambatan terapi, dan hal ini memiliki implikasi serius terhadap kesehatan reproduksi pasien, termasuk adanya risiko infertilitas. Kasus reinfeksi dan peningkatan resistensi terhadap antibiotik juga turut meningkatkan risiko komplikasi pada infeksi gonokokal[4,5].

Komplikasi uretritis gonokokal pada laki-laki termasuk epididimitis, prostatitis akut atau kronis, vesikulitis seminalis, serta infeksi kelenjar Cowper dan Tyson. Epididimitis akut adalah komplikasi yang paling

umum dari urethritis gonore, namun sekarang jarang terjadi di negara-negara maju. Nyeri dan pembengkakan testis dapat menjadi indikasi terjadinya epididimitis atau orkitis dan mungkin merupakan satu-satunya gejala yang muncul. Pada kebanyakan kasus, epididimitis pada laki-laki muda disebabkan oleh *Chlamydia trachomatis* atau oleh infeksi gabungan dengan *N. gonorrhoeae* [1,4,5].

Pasien pada kasus ini adalah seorang laki-laki, yang datang dengan keluhan keluarnya cairan dari mulut uretra. Pada awal keluhan, 2 bulan sebelum konsultasi, cairan yang muncul bersifat mukopurulen, kental berwarna kekuningan. Sebelumnya pasien juga mengeluhkan adanya gejala infeksi saluran kemih berupa rasa tidak tuntas dan nyeri saat berkemih, atau disuria. Gejala-gejala tersebut muncul setelah pasien berhubungan dengan perempuan pekerja seksual dan teman perempuannya, tanpa menggunakan kondom, sekitar 2-4 minggu sebelum gejala muncul. Pasien tidak mengeluhkan adanya edema atau eritema pada meatus uretra. Pada anamnesis dan pemeriksaan fisik juga tidak didapatkan gejala faringitis, lesi kulit, ataupun gejala infeksi gonokokal diseminata.

Pada kasus ini tampak bahwa gejala muncul dengan masa inkubasi yang lebih lama daripada umumnya, namun hal ini masih dimungkinkan jika gejala awal urethritis pada pasien ini tidak dirasakan. Hal ini juga dimungkinkan terkait dengan strain *N. gonorrhea* yang menginfeksi pasien, dimana disebutkan bahwa strain bakteri turut mempengaruhi tingkat keparahan penyakit gonore [1,4]. Hal lain yang perlu dipertimbangkan sebagai diagnosis banding adalah urethritis non-gonokokal, dimana infeksi yang disebabkan bakteri non-gonokokal umumnya memiliki masa inkubasi yang lebih lama dibandingkan infeksi gonokokal [4,5].

Pada anamnesis juga didapatkan data bahwa kedua teman perempuan pasien memeriksakan diri ke dokter dan didiagnosis dengan penyakit radang panggul (PID). Infeksi gonokokal pada perempuan sebagian besar asimptomatik, dan menyebabkan pasien tidak secepatnya memeriksakan diri ke dokter. Penyakit radang panggul dapat muncul sebagai komplikasi dari urethritis gonore akibat kontak seksual dengan pasien. Kedua teman perempuan pasien segera memeriksakan diri ketika pasien terdiagnosis dengan urethritis gonore. Keduanya juga telah mendapatkan pengobatan untuk keluhannya. Deteksi dini dan pengobatan yang tepat sangat penting untuk mencegah terjadi *sequelae* dari PID.

Pada saat pemeriksaan, pasien mengeluhkan adanya nyeri hilang timbul pada skrotum dan ukuran kedua testisnya lebih membesar daripada biasanya. Pada pemeriksaan fisik didapatkan nyeri tekan baik pada kedua skrotum serta kedua sisi plexus pampiniformis. Ukuran kedua testis masih dalam batas normal, walaupun pasien merasa lebih membesar dibandingkan sebelumnya. Selain itu, didapatkan pembesaran dan nyeri tekan kelenjar getah bening inguinal kiri. Tidak didapatkan tanda inflamasi lainnya seperti pembengkakan testis ataupun kemerahan pada skrotum. Saat dilakukan tes provokasi dengan Prehn's test, didapatkan rasa nyeri yang berkurang pada saat skrotum diangkat ke arah anterior, dengan kesimpulan hasil tes positif yang mengarah pada diagnosis epididimitis.

Faktor risiko terjadinya epididimitis akut pada pasien adalah adanya riwayat infeksi gonokokal yang berulang dan terapi antibiotik yang berulang sehingga berpotensi menimbulkan resistensi antibiotik. Riwayat infeksi gonokokal berulang, terutama disebabkan oleh hubungan seksual di masa pengobatan, meningkatkan resiko kegagalan terapi. Hal ini disebabkan adanya mekanisme pertahanan dari *N. gonorrhea*, dan memunculkan *strain* bakteri yang lebih tahan atau resisten terhadap antibiotik. Resistensi antibiotik akan mempengaruhi keberhasilan terapi dalam mengeradikasi *N. gonnorhea* sebagai agen etiologis. Eradikasi bakteri yang tidak sempurna, memperbesar resiko re-kolonisasi bakteri, menyebabkan risiko infeksi *ascending,* dan menimbulkan komplikasi[6]. Pemberian terapi antibiotik yang berulang dengan perbaikan klinis yang kurang signifikan, seperti yang terjadi pada pasien, akan memperbesar risiko infeksi ascending hingga menimbulkan epididimitis akut[7,8].

Diagnosis epididimitis akut ditegakkan berdasarkan adanya tanda inflamasi pada sisi yang terdampak, seperti pembengkakan skrotum, kemerahan, dan rasa nyeri pada testis atau skrotum, bahkan hingga area inguinal, yang berlangsung kurang dari 6 minggu[7]. Epididimitis akut ditandai dengan nyeri skrotum posterior dan pembengkakan, umumnya muncul dengan onset bertahap selama satu sampai dua hari. Gejala penyerta yang mungkin didapatkan antara lain adalah demam, hematuria, disuria, dan peningkatan frekuensi kencing, dan rasa sakit dapat menyebar ke perut bagian bawah. Temuan pemeriksaan fisik pada pasien dengan epididimitis termasuk nyeri tekan epididimis yang dapat meluas ke testis yang berdekatan, dan pembengkakan atau peradangan skrotum. Tes provokasi dengan

mengangkat skrotum dapat mengurangi rasa sakit (tanda Prehn positif)[8]. Gejala yang dialami pasien seperti rasa nyeri pada skrotum, nyeri tekan pada kedua testis dan plexus pampiniformis menandakan kecurigaan ke arah epididymitis akut, dan temuan ini juga ditunjang oleh hasil Prehn's sign positif.

Hasil swab uretra pasien pada kasus ini menunjukkan adanya bakteri diplokokus Gram negatif yang mengarah ke kecurigaan *N. gonorrhoeae* dengan klinis yang mendukung. Faktor predisposisi pada kasus ini sesuai dengan teori, yaitu adanya riwayat urethritis gonore pada pasien, dimana epididimitis yang disebabkan oleh *N. gonorrhoeae* dan *C. trachomatis* umumnya terjadi pada laki-laki berusia muda (<35 tahun), aktif secara seksual, dan memiliki pasangan seksual lebih dari satu. Epididimitis yang disebabkan oleh *N. gonorrhoeae* dan *C. trachomatis* pada laki-laki berusia muda (<35 tahun) memiliki angka kejadian 50% dari seluruh kasus epididymitis akut[7,8].

Pemeriksaan penunjang diperlukan untuk memastikan diagnosis urethritis gonore. Pewarnaan Gram dari spesimen uretra yang menunjukkan sel leukosit polimorfonuklear dengan diplokokus Gram negatif intraseluler dapat dianggap diagnostik untuk infeksi *N. gonorrhoeae* pada pasien laki-laki yang bergejala dengan spesifisitas (>99%) dan sensitivitas (>95%) yang tinggi. Hasil negatif pada pewarnaan Gram tidak dapat dianggap cukup untuk menyingkirkan infeksi gonokokal pada laki-laki tanpa gejala yang berisiko tinggi untuk infeksi. Kultur bakteri telah lama digunakan sebagai tes diagnostik "standar emas" untuk penegakan urethritis gonore. Kultur dapat dilakukan pada media Thayer-Martin yang dimodifikasi dengan sensitivitas diagnostik mencapai 80-95%. Pada laki-laki, kultur diambil dari sekret atau swab uretra[1,5]. Pemeriksaan molekuler saat ini sedang dikembangkan karena hasil lebih cepat daripada kultur. Nucleic Acid Amplification Test (NAAT) memiliki sensitivitas lebih tinggi dibandingkan kultur dan spesifisitas tinggi, serta dapat dilakukan pada bermacam-macam sampel, yaitu urin, vulvovaginal, serviks, dan usapan uretra[1,5]. Pada kasus kecurigaan kegagalan pengobatan atau yang terdokumentasikan, dokter harus melakukan pemeriksaan kultur dan kepekaan antimikroba karena NAAT tidak dapat memberikan hasil kepekaan antimikroba[9,10,11].

Pada kasus ini, pada kunjungan pertama pasien didiagnosis dengan urethritis non-gonokokal karena tidak ditemukan adanya bakteri diplokokus Gram negatif, baik ekstraseluler maupun intraseluler, dan hanya ditemukan sel PMN 3-5/LPB. Diagnosis banding urethritis gonore dilanjutkan dengan pemeriksaan swab uretra, kultur bakteri dan tes kepekaan antimikroba. Pemeriksaan mikrobiologis menunjukkan hasil sebagai berikut : epitel 10-25/LPK (+3), tidak ditemukan sel radang, bakteri diplokokus Gram negatif <1/LPB (+1) ekstraseluler, bakteri batang Gram negatif 6-30/LPB (+3), dan bakteri batang Gram positif 1-5/LPB (+2) (flora normal). Hasil pemeriksaan kultur menunjukkan hasil adanya bakteri diplokokus Gram negative dan bakteri kokus Gram positif. Isolat bakteri diplokokus Gram negatif yang tumbuh pada kultur sangat sedikit dan tidak memungkinkan pemurnian yang adekuat untuk identifikasi hingga level spesies. Kemungkinan adanya *Neisseria gonorrhoeae* belum dapat disingkirkan, sehingga sesuai klinis pasien, diagnosis urethritis gonore ditegakkan. Pemeriksaan NAAT belum dapat dilakukan karena fasilitas belum tersedia.

Terapi untuk urethritis gonore mengalami perkembangan pada setiap waktunya karena tingginya angka resistensi antimikroba untuk bakteri ini. Beberapa pedoman telah digunakan untuk protokol pengobatan urethritis gonore dan diperbarui secara berkala. Pedoman terapi di Indonesia menggunakan Pedoman Nasional Penanganan Infeksi Menular Seksual (tahun 2016)[3]. Secara epidemiologis, kuman patogen penyebab utama duh tubuh uretra adalah *Neisseria gonorrhoeae* (*N.gonorrhoeae*) dan *Chlamydia trachomatis* (*C.trachomatis*). Oleh karena itu, pengobatan pasien dengan duh tubuh uretra secara sindrom harus dilakukan serentak terhadap kedua jenis kuman penyebab tersebut. Pada pasien dengan gejala duh tubuh uretra, diberikan Cefixime 400 mg per oral dosis tunggal untuk terapi urethritis gonokokal, dan ditambahkan Azitromisin 1 g per oral dosis tunggal, atau Doksisiklin 100 mg per oral, dua kali sehari, selama 7 hari. Pilihan terapi lain untuk urethritis gonokokal dapat diberikan Kanamisin 2 g IM dosis tunggal atau Ceftriaxone 250 mg IM dosis tunggal[3].

Pasien pada kasus ini telah mendapatkan terapi untuk urethritis gonore beberapa kali sebelum pemeriksaan. Berdasarkan riwayat pengobatan pasien, pemberian terapi untuk urethritis gonore sudah sesuai dengan Pedoman Nasional Infeksi Menular Seksual[3]. Pasien mengalami perbaikan, namun hingga saat konsultasi, pasien masih mengeluhkan adanya duh tubuh uretra berwarna jernih hingga keruh. Kemungkinan yang menyebabkan keluhan pada pasien ini adalah kurang optimalnya dosis antibiotik

sehingga dibutuhkan dosis yang lebih tinggi untuk mendapatkan respon terapi, dimana pada rekomendasi CDC terbaru, rekomendasi untuk pengobatan urethritis gonore adalah dengan Ceftriaxone 500 mg IM dosis tunggal, ditambahkan Doksisiklin 100 mg per oral, 2 kali sehari, selama 7 hari jika infeksi klamidial belum dapat disingkirkan. Regimen alternatif yang dapat diberikan adalah Gentamisin 240 mg IM dosis tunggal, atau Azitromisin 2 g per oral dosis tunggal, atau Cefixime 800 mg per oral dosis tunggal[10].

Terapi untuk epididymitis akut diberikan sesuai rekomendasi CDC 2021, dengan Ceftriaxone 500 mg IM dosis tunggal, ditambahkan Doksisiklin 100 mg dua kali sehari selama 10 hari. Didapatkan perbaikan klinis pada hari ke 3 dan hari ke-10 setelah terapi, dimana pasien sudah tidak mengeluhkan adanya duh tubuh uretra yang keluar spontan, dan cairan setelah *milking* berwarna jernih. Keluhan rasa nyeri hilang timbul juga sudah berkurang, namun nyeri ringan masih terkadang dirasakan oleh pasien hingga 1 bulan setelah terapi. Kondisi ini bisa didapatkan sebagaimana yang disebutkan oleh McConaghy (2019), bahwa keluhan epididimitis umumnya membaik dalam waktu 2-3 hari setelah terapi, namun sisa rasa nyeri dapat masih dirasakan hingga beberapa minggu setelahnya[8].

Pada kasus ini, hal lain yang perlu diperhatikan adalah adanya potensi resistensi antibiotik dan reinfeksi. Dari anamnesis didapatkan data bahwa pasien pernah mengalami urethritis gonore kurang lebih 9 bulan sebelum konsultasi yang telah membaik dengan terapi yang adekuat, yaitu dua kali mendapatkan pengobatan Cefixime 400 mg dan Azitromisin 1 g sesuai Pedoman Nasional IMS[3,12,13]. Keluhan saat ini dimulai tiga bulan sebelum konsultasi dengan riwayat hubungan seksual multipartner tanpa pengaman (kondom). Pada kasus ini didapatkan kecurigaan reinfeksi pada gejala klinis yang ke dua akibat riwayat hubungan seksual yang terbaru. Untuk memastikan gejala terbaru ini reinfeksi atau rekurensi karena resistensi, maka sesuai panduan WHO dan CDC, harus dilakukan pemeriksaan kultur dan kepekaan antimikroba. Kedua pemeriksaan tersebut telah dilakukan dengan hasil kultur isolat bakteri diplokokus Gram negatif yang minimal sehingga tidak dapat dilakukan tes kepekaan antimikroba. Hal ini menunjukkan bahwa terapi yang diberikan sebelumnya telah mampu menurunkan jumlah bakteri gonokokal pada uretra pasien dan terapi dianggap berhasil. Epididimitis akut sebagai komplikasi masih dapat muncul dikarenakan pola perilaku seksual berisiko oleh pasien[14,15].

Kesimpulan

Uretritis gonore masih merupakan masalah infeksi menular seksual yang sering terjadi pada kelompok usia remaja dan dewasa muda yang aktif secara seksual. Faktor risiko berupa pasangan seks yang berganti-ganti, termasuk dengan pekerja seks komersil, penggunaan kondom yang tidak konsisten, serta riwayat infeksi menular seksual sebelumnya turut berperan dalam sulitnya menurunkan angka kejadian di usia dewasa muda. Risiko komplikasi seperti epididimitis akut meningkat pada kasus uretritis gonore yang berulang, perilaku seks berisiko, serta terapi yang kurang adekuat. Diagnosis dini dan tata laksana yang tepat akan membantu pencapaian angka kesembuhan, mencegah komplikasi dan meminimalisir dampak penyakit terhadap kesehatan reproduksi pasien. Edukasi mengenai perilaku seksual yang sehat, seperti tidak berganti-ganti pasangan dan penggunaan kondom akan menurunkan kejadian reinfeksi, potensi resistensi antibiotik, serta risiko komplikasi pada uretritis gonore.

Daftar Pustaka

1. Strowd LC, McGregor S, Pichardo RO. 2019. Gonorrhea, Mycoplasma, and Vaginosis dalam Fitzpatrick's Dermatology 9th edition. Mc-Graw-Hill Publishing.
2. Direktorat Jenderal Pengendalian Penyakit dan Penyehatan Lingkungan Kementerian Kesehatan RI. 2016. Pedoman Nasional Penanganan Infeksi Menular Seksual. Indonesia
3. Putra, Mikhael San. 2019. Infeksi, Rekomendasi Terapi, dan Resistensi Gonore. Cermin Dunia Kedokteran-278/ vol. 46 no. 8 th. 2019
4. Hook EW, Handsfield HH. 2008. Gonococcal Infection in the Adult dalam Sexually Transmitted Diseases 4th edition. McGraw-Hill Medical Publishing
5. Marrazzo, J. M., & Apicella, M. A. (2020). Neisseria gonorrhoeae (gonorrhea). Mandell, Douglas and Bennett's principles and practice of infectious diseases. 9th ed. Philadelphia/ Elsevier, 2608.
6. Quillin, S.J. and Seifert, H.S., 2018. Neisseria gonorrhoeae host adaptation and pathogenesis. Nature Reviews Microbiology, 16(4), pp.226-240.

7. Geisler W.M., Krieger J.N. 2008. Epididymitis dalam Sexually Transmitted Diseases 4th edition. McGraw-Hill Medical Publishing
8. McConaghy JR, Panchal B. Epididymitis: An Overview. Am Fam Physician. 2016 Nov 1;94(9):723-726. PMID: 27929243.
9. Unemo M, Ross J, Serwin AB, Gomberg M, Cusini M, Jensen JS. 2020 European guideline for the diagnosis and treatment of gonorrhoea in adults. Int J STD AIDS. 2020 Oct 29:956462420949126. doi: 10.1177/0956462420949126. Epub ahead of print. PMID: 33121366.
10. Workowski KA, Bachmann LH, Chan PA, Johnston CM, Muzny CA, Park I, Reno H, Zenilman JM, Bolan GA. Sexually Transmitted Infections Treatment Guidelines, 2021. MMWR Recomm Rep. 2021 Jul 23;70(4):1-187. doi: 10.15585/mmwr.rr7004a1. PMID: 34292926; PMCID: PMC8344968.
11. Rönn MM, Mc Grath-Lone L, Davies B, et al. Evaluation of the performance of nucleic acid amplification tests (NAATs) in detection of chlamydia and gonorrhoea infection in vaginal specimens relative to patient infection status: a systematic review. BMJ Open 2019;9:e022510. doi:10.1136/ bmjopen-2018-022510
12. Bissessor M, Whiley DM, Fairley CK, Bradshaw CS, Lee DM, Snow AS, Lahra MM, Hocking JS, Chen MY. Persistence of Neisseria gonorrhoeae DNA following treatment for pharyngeal and rectal gonorrhea is influenced by antibiotic susceptibility and reinfection. Clinical Infectious Diseases. 2015 Feb 15;60(4):557-63.
13. Derbie A, Mekonnen D, Woldeamanuel Y, Abebe T. Azithromycin resistant gonococci: a literature review. Antimicrobial Resistance & Infection Control. 2020 Dec;9(1):1-7.
14. Fyle-Thorpe O. Chlamydia and gonorrhea: an update. The Journal for Nurse Practitioners. 2019 Jun 1;15(6):424-8.
15. Hananta IP, van Dam AP, Bruisten SM, van der Loeff MF, Soebono H, de Vries HJ. Gonorrhea in Indonesia. Sexually Transmitted Diseases. 2016 Oct 1;43(10):608-16.