Journal of Dermatology, Venereology and Aesthetic | JDVA
http://jdva.ub.ac.id

KOMBINASI TERAPI CLOBETASOL PROPIONATE GEL, LASER EXCIMER DAN ZINC ORAL PADA ANAK DENGAN ALOPESIA AREATA

Dhany Prafita Ekasari[1]✉, Raras Pratita*✉[2]
Dept./SMF Dermatologi dan Venereologi, Fakultas Kedokteran Universitas Brawijaya/
Rumah Sakit Umum Daerah Dr. Saiful Anwar, Malang, Indonesia

Abstrak

Alopesia areata (AA) merupakan penyakit autoimun berupa bercak alopesia pada kulit kepala dan dapat berkembang menjadi alopesia totalis yang mengenai seluruh area kulit kepala dan alopesia universalis yang mengenai anggota tubuh lain seperti pada alis, janggut, dan ekstremitas. Alopesia areata dapat mengenai berbagai macam usia baik anak maupun dewasa. AA pada anak terjadi pada 20% total kasus. Penyakit AA sangat berdampak terhadap pasien mulai dari kualitas hidup dari kosmetik hingga masalah psikososial. Saat ini pengobatan pada AA berupa kortikosteroid, immunoterapi, dan immunosupresan. Pengobatan dapat digunakan tunggal maupun kombinasi. Seorang anak perempuan usia 6 tahun, dengan keluhan rambut kepala rontok sejak 3 bulan yang lalu. Tidak ada Kelainan pada kuku dan rambut. Pemeriksaan *trichoscopy* menunjukkan gambaran *black dot* dan *exclamation hair*. Hasil laboratorium ANA test, DsDNA, RA factor, T3, free T4, TSH dalam batas normal. Pasien mendapat terapi clobetasol propionate gel, laser excimer dengan dosis inisial 50mJ, seminggu 2x, dengan kenaikan dosis 50 mJ setiap 2 sesi terapi, serta suplementasi zinc. Minggu ke 7 pengobatan didapatkan adanya pertumbuhan rambut dan tidak didapatkan adanya efek samping seperti eritem, hiperpigmentasi, gatal, nyeri, lepuhan dan pengelupasan kulit ringan. AA muncul dengan bentuk oval atau bulat, berbatas tegas, kebotakan, bercak dengan permukaan halus, distribusinya difus. Bercak awalnya bisa terlokalisir di kulit kepala, tetapi dapat juga terjadi pada bagian tubuh lain yang mengandung rambut. Keterlibatan kuku dengan gambaran *nail pitting* dan *sandpaper-like appearance*. Pemeriksaan *trichoscopy* bisa didapatkan adanya gambaran *yellow dots, black dots, exclamation hair*. Pengobatan AA bersifat paliatif, hanya mengendalikan episode kerontokan rambut yang berkelanjutan, tidak menyembuhkan kondisi tersebut. Kortikosteroid topikal sering menjadi pilihan pertama pengobatan untuk pasien anak dengan AA. Terapi laser excimer 308nm telah terbukti menginduksi pertumbuhan rambut yang efektif pada serangkaian kasus kecil AA anak. Zinc dapat mempengaruhi biologi rambut melalui efek imunomodulator. Terapi kombinasi untuk AA lebih baik dibandingkan dengan terapi tunggal.

Kata kunci : Alopesia Areata, Clobetasol Propionate, Laser Excimer, Zinc, Kombinasi Terapi

Journal of Dermatology, Venereology and Aesthetic | JDVA
http://jdva.ub.ac.id

COMBINATION OF CLOBETASOL PROPIONAT, EXCIMER PHOTOTHERAPY AND ZINC ORAL FOR PEDIATRIC ALOPECIA AREATA

Dhany Prafita Ekasari[1]✉, Raras Pratita*✉[2]
Dept./SMF Dermatologi dan Venereologi, Fakultas Kedokteran Universitas Brawijaya/
Rumah Sakit Umum Daerah Dr. Saiful Anwar, Malang, Indonesia

Abstract

Alopecia areata (AA) is an autoimmune disease in the form of patches of alopecia on the scalp and can develop into alopecia totalis which affects the entire scalp area and alopecia universalis which affects other body parts such as the eyebrows, beard, and extremities. Alopecia areata can affect various ages, both children and adults. AA in children occurs in 20% of the total cases. AA disease greatly affects patients ranging from quality of life from cosmetics to psychosocial problems. Currently the treatment for AA is in the form of corticosteroids, immunotherapy, and immunosuppressants. Treatment can be used alone or in combination. A 6 year old girl, with complaints of hair loss since 3 months ago. No abnormalities in nails and hair. Trichoscopy examination showed a black dot and exclamation of hair. Laboratory test results of ANA, DsDNA, RA factor, T3, free T4, TSH were within normal limits. The patient received therapy with clobetasol propionate gel, excimer laser with an initial dose of 50 mJ, twice a week, with an increase in dose of 50 mJ every 2 therapy sessions, as well as zinc supplementation. The 7th week of treatment showed hair growth and there were no side effects such as erythema, hyperpigmentation, itching, pain, blisters and mild peeling of the skin. AA appears in oval or round shape, well-defined, bald, patches with smooth surface, diffuse distribution. The patches may initially be localized on the scalp, but can also occur on other parts of the body that contain hair. Nail engagement with nail pitting and sandpaper-like Appearance. Trichoscopy examination can reveal the appearance of yellow dots, black dots, exciting hair. AA treatment is palliative, it only controls ongoing episodes of hair loss, does not cure the condition. Topical corticosteroids are often the first choice of treatment for pediatric patients with AA. 308nm excimer laser therapy has been shown to induce effective hair growth in small cases of pediatric AA. Zinc can affect hair biology through its immunomodulatory effects. Combination therapy for AA is better than single therapy.

Keywords: Alopecia Areata, Clobetasol Propionate, Excimer Laser, Zinc, Combination Therapy

✉ E-mail [1]: dhanyprafita@yahoo.com ✉ E-mail [2]: raraspratita@gmail.com

Journal of Dermatology, Venereology and Aesthetic | JDVA http://jdva.ub.ac.id

PENDAHULUAN

Alopesia areata (AA) merupakan penyakit autoimun yang ditandai dengan adanya bercak alopesia pada kulit kepala dan dapat berkembang menjadi alopesia totalis yang mengenai seluruh area kulit kepala dan alopesia universalis yang mengenai anggota tubuh lain seperti pada alis, janggut, dan ekstremitas[1,2].

Alopesia areata dapat mengenai berbagai rentang usia baik anak maupun dewasa. Di *United States* didapatkan kejadian AA terjadi pada 0,1-0,2 % dari seluruh total populasi dan 1,7 % diantaranya berisiko seumur hidup. Alopesia areata pada anak terjadi pada 20% total kasus[3]. Pada literatur lain, AA pada anak terjadi pada usia 0-5 tahun dengan usia termuda berusia 1 tahun[4]. Pada penelitian yang dilakukan periode tahun 2009-2020 di US didapatkan AA pada anak dapat terjadi pada ras asia dan Hispanik[5].

Penyebab pasti dari AA tidak diketahui, tetapi pada beberapa penelitian AA terjadi akibat adanya perubahan pada sel T dan sel NK (*Natural Killer*) yang menyebabkan inflamasi pada *hair bulb* sehingga menyebabkan folikel rambut tidak tumbuh[6]. Selain itu, pada beberapa penelitian kejadian AA juga berkaitan dengan kondisi penyakit autoimun yang lain seperti vitiligo, penyakit thyroid, *Irritable Bowel Syndrome, Psoriasis, Systemic Lupus Erythematosus, Rheumatoid Artritis* dan Diabetes Mellitus[7].

Alopesia areata memiliki dampak terhadap pasien, mulai dari kualitas hidup, kosmetik hingga masalah psikososial, berupa ketidakpercayaan diri, depresi dan malu[1]. Saat ini pengobatan AA berupa kortikosteroid, immunoterapi, dan immunosupresan. Kortikosteroid topikal dapat mempercepat perbaikan dari folikel rambut. Pada sebuah studi, 57% pasien menunjukkan pertumbuhan kembali rambut yang lengkap *(complete regrowth)* selama 4 bulan pengobatan. Selain pemberian kortikosteroid topikal juga dapat diberikan kortikosteroid injeksi[2]. Immunoterapi juga dapat diberikan pada pasien dengan AA dan melaporkan tingkat keberhasilan 50-60%[6]. Tetapi pemberian immunoterapi dapat memberikan efek samping seperti dermatitis, edema, urtikaria, dan limfadenopati. Selain terapi diatas, pemberian terapi laser excimer dapat meningkatkan pertumbuhan rambut secara efektif. Pemberian zinc oral dapat diberikan pada pasien AA yang gagal dengan pengobatan standar (kortikosteroid dan imunosupresan) dan pasien dengan kadar zinc yang rendah[8]. Laporan kasus ini membahas alopesia areata pada anak dengan usia 6 tahun yang mendapat terapi kombinasi yaitu topikal kortikosteroid, laser excimer dan zinc oral.

Journal of Dermatology, Venereology and Aesthetic | JDVA http://jdva.ub.ac.id

LAPORAN KASUS

Seorang anak perempuan berusia 6 tahun diperiksakan ke poli dermatologi dan venereologi RSUD Dr. Saiful Anwar (RSSA) Malang dengan keluhan utama kerontokan rambut. Pasien mengalami kerontokan rambut di kepala sejak 3 bulan. Awalnya rambut rontok hanya di area puncak kepala, lalu meluas ke area belakang kepala. Kerontokan rambut bertambah banyak ketika pasien mengikat rambut, memakai kerudung dan menyisir. Pasien menyangkal adanya kebiasaan mencabuti rambutnya. Pasien juga menyangkal adanya riwayat luka atau peradangan pada area kebotakan sebelumnya. Keluhan kerontokan atau kebotakan rambut ini dirasakan pertama kalinya, tidak ada keluhan kerontokan atau kebotakan di area tubuh yang lain sebelumnya. Tidak ada riwayat kelainan pada kuku tangan dan kuku kaki. Tidak ada keluhan demam yang sering hilang timbul, bercak merah pada wajah dan nyeri sendi. Keluhan serupa pada keluarga juga disangkal. Pasien seorang pelajar, dan terkadang memakai kerudung saat keluar rumah. Pasien mandi dan keramas menggunakan sabun dan sampo bayi.

Status generalis, tampak sakit ringan. Kesadaran compos mentis, tanda vital didapatkan tekanan darah 110/70 mmHg, denyut nadi 88x/menit, laju pernafasan 18x/menit, dan suhu axila 36,3°C. Tidak ditemukan pembesaran kelenjar getah bening colli, aksila maupun inguinal.

Status dermatologis area skalp didapatkan *hair loss* yang multipel, dengan ukuran bervariasi **(Gambar 2.1),** tidak ada eritema, deskuamasi maupun scar. Pemeriksaan *hair pull test* positif. Pemeriksaan *trichoscopy* didapatkan gambaran *black dot dan exclamation hair* **(Gambar 2.2)**. Pemeriksaan kuku tidak didapatkan adanya kelainan. Pemeriksaan laboratorium ANA test 0,7; DsDNA 11,1; RA factor negative; T3 1,36; free T4 1,35; TSH 2,80; vitamin D 22,03 dengan kesimpulan dalam batas normal.



Gambar 2.1. Status dermatologis area skalp didapatkan *hair loss* yang multipel, dengan ukuran bervariasi

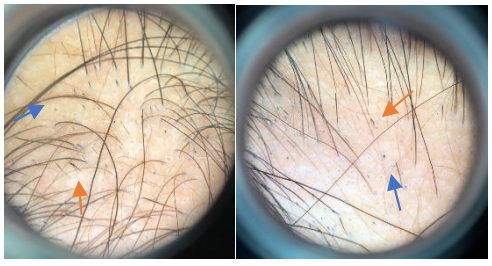

Gambar 2.2. Pemeriksaan *Trichoscopy* menunjukkan adanya gambaran *black dot* (↑) *dan exclamation hair* (↑)

Berdasarkan anamnesis, pemeriksaan fisik dan pemeriksaan penunjang, pasien

Journal of Dermatology, Venereology and Aesthetic | JDVA http://jdva.ub.ac.id

didiagnosis dengan alopesia areata. Penatalaksanaan berupa terapi kombinasi: clobetasol propionate gel 0,05%, tablet zinc sulfat 20mg dan laser excimer 308nm. clobetasol propionate gel 0,05% dioleskan di area kebotakan setiap malam. Tablet zinc sulfat diminum 20mg pehari. Laser excimer 308nm pada area kebotakan dengan dosis inisial 50 mJ, dua kali seminggu, dengan kenaikan dosis 50 mJ setiap minggu.

Pasien kontrol setiap 2x/minggu untuk tindakan laser excimer. Pada minggu ke 7 pengobatan dengan dosis laser excimer 350 mJ, didapatkan adanya perbaikan. Pada area kebotakan mulai tumbuh rambut dan kerontokan rambut juga mulai berkurang. Tidak ada keluhan gatal, kemerahan maupun perih selama pengobatan. Pada pemeriksaan dermatologis area kebotakan tidak didapatkan adanya eritema, deskuamasi maupun skar, masih ditemukan area hair loss dengan ukuran yang multipel, namun beberapa area mulai nampak adanya rambut yang tumbuh. Pada pemeriksaan *trichoscopy* masih didapatkan adanya *blackdot* dan *exclamation hair*.



Gambar 2.3. Pemeriksaan dermatologis regio parietal pada minggu ke 0 (A), minggu ke 4 (B), minggu ke 7 (C). Pada area skalp tidak ditemukan adanya eritema, deskuamasi maupun scar, sedangkan didapatkan area *hair loss* yang multipel, dengan ukuran bervariasi



Gambar 2.4. Pemeriksaan dermatologis regio occipital pada minggu ke 0 (A), minggu ke 4 (B), minggu ke 7 (C). Pada area skalp tidak ditemukan adanya eritema, deskuamasi maupun scar, sedangkan didapatkan area *hair loss* yang multipel, dengan ukuran bervariasi

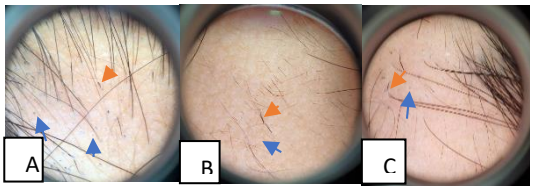

Gambar 2.5 Pemeriksaan *Trichoscopy* regio parietal. Minggu 0 (A), minggu ke 4 (B), minggu ke 7 (C). Menunjukkan adanya gambaran *black dot* ( ) *dan exclamation hair* ( )

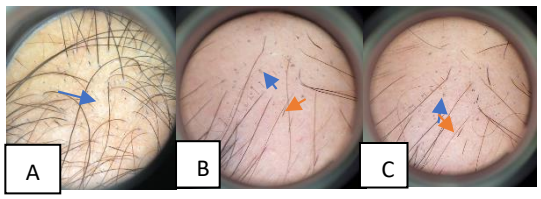

Gambar 2.6 Pemeriksaan *Trichoscopy* regio occipital. Minggu 0 (A), minggu ke 4 (B), minggu ke 7 (C). Menunjukkan adanya gambaran *black dot* ( ) *dan exclamation hair* ( )

PEMBAHASAN

Alopesia merupakan suatu kondisi gangguan pertumbuhan rambut yang mengakibatkan kerontokan dan berujung pada terjadinya kebotakan. Kelainan ini dapat bersifat kongenital ataupun didapat, dengan manifestasi alopesia sikatrisial atau nonsikatrisial, yang luasnya bervariasi dari lokalisata

hingga difus. Salah satu bentuk alopesia yang sering ditemukan adalah alopesia areata (AA)[9].

Alopesia areata adalah kondisi umum yang tidak membedakan kelompok usia, jenis kelamin, atau ras. Penyakit ini tidak dapat diprediksi, dan apa yang memicu sistem kekebalan masih belum diketahui. Alopesia areata adalah gangguan kerontokan rambut tidak menular yang paling sering terjadi pada anak-anak. Hal ini dapat terjadi pada bulan pertama kehidupan, tetapi biasanya terjadi pada anak usia sekolah. kondisi ini dapat terjadi pada semua usia dan 30% hingga 48% anak muda dengan AA mengalami kondisi ini sebelum mereka berusia 20 tahun. Anak-anak paling sering terkena dengan kondisi ini dan lebih dari lima juta orang di Amerika Serikat mengalami kondisi ini[10] .

Alopesia areata dapat terjadi pada 1 – 2% anak berusia di bawah 2 tahun dan bisa mencapai 21 – 24% pada anak berusia di bawah 16 tahun[6]. Pada laporan kasus ini, pasien adalah anak perempuan yang berusia 6 tahun.

Beberapa studi menunjukkan bahwa AA merupakan penyakit autoimun. Bukti tersebut antara lain; (1) didapatkan peningkatan penyakit autoimun lain pada pasien AA, (2) peningkatan autoantibodi spesifik organ pada pasien AA, (3) karakteristik patologi berupa infiltrasi limfosit-T pada hair bulb, (4) pada model hewan AA, menurunnya sel-T CD4 dan CD8 berakibat pertumbuhan kembali rambut, dan (5) AA memiliki asosiasi genetik dengan beberapa penyakit autoimun lain, terutama dengan gen *major histocompatibility complex* (MHC). Antigen yang berhubungan dengan folikel rambut mengaktifkan respon imun yang tidak sesuai, menyerang folikel rambut pada fase anagen, menyebabkan gangguan pertumbuhan[11].

Berbagai polimorfisme nukleotida dalam gen yang mengendalikan aktivasi dan replikasi sel T menunjukkan hubungan yang kuat dengan kejadian penyakit AA. Polimorfisme dalam sel NK dan folikel rambut itu sendiri juga telah menunjukkan hubungan dengan AA. Berdasarkan perubahan sel T dan sel NK ini, diperkirakan terdapat inflamasi pada *hair bulb* menyebabkan folikel rambut menghentikan pertumbuhan aktif. Setelah peradangan mereda, *hair bulb* baru dapat mulai tumbuh. Hal ini memungkinkan pasien untuk mengalami beberapa pertumbuhan spontan atau remisi. Faktanya, sekitar 50% pasien akan mengalami pertumbuhan kembali secara spontan dalam waktu satu tahun setelah diagnosis[6].

Studi terbaru mendukung mekanisme autoimun yang melibatkan infiltrasi sel T sitotoksik yang mengganggu pertumbuhan rambut. Peradangan membuat folikel rambut keluar dari fase anagen pertumbuhan rambut dan masuk ke fase katagen. Batang rambut yang lemah sering patah, mengakibatkan hilangnya permukaan rambut. Saat folikel rambut memasuki fase telogen, sisa ujung rambut yang patah dapat menembus permukaan membentuk *exclamation mark hairs*. Pemicu yang tepat untuk serangan inflamasi dan perubahan rambut berikutnya tidak diketahui, tetapi faktor genetik dan lingkungan diyakini memainkan peran penting[12]. Pasien dengan AA memiliki faktor predisposisi genetik. Riwayat keluarga dengan AA memiliki kemungkinan 10%-42%. Dilaporkan juga adanya faktor stres emosional sebelum timbulnya alopesia. Persepsi stres tampaknya menjadi faktor risiko yang dapat mempengaruhi awitan dan eksaserbasi AA[1]. Pada kasus ini, tidak didapatkan adanya riwayat keluarga dengan keluhan serupa. Keluarga pasien

menyatakan bahwa pasien tidak dalam kondisi stres emosional sebelum terjadinya kerontokan rambut.

Alopesia areata ditandai dengan awitan akut. Biasanya muncul dengan bentuk oval atau bulat, berbatas tegas, kebotakan, bercak dengan permukaan halus, distribusinya difus. Bercak awalnya bisa terlokalisir di kulit kepala, tetapi dapat juga terjadi pada bagian tubuh lain yang mengandung rambut. Hilangnya alis dan bulu mata yang tidak merata atau total juga menunjukkan diagnosis AA. Bercak biasanya tanpa gejala, tetapi dapat juga disertai gatal ringan dan eritema. Keterlibatan kuku juga dapat terjadi yaitu adanya gambaran *nail pitting* dan *sandpaper-like appearance*[1]. Pada kasus ini, pasien mengalami kerontokan rambut di kepala sejak 3 bulan. Awalnya rambut rontok hanya di area puncak kepala, lalu semakin lama kerontokan rambut bertambah di area belakang kepala dan di samping kanan kiri kepala. Kerontokan rambut dirasa semakin cepat dan semakin banyak. Tidak ada riwayat kelainan pada kuku tangan dan kuku kaki.

Alopesia areata dapat dibedakan menjadi alopesia totalis (AT), dan alopesia universalis (AU). AA biasanya ditandai dengan bercak-bercak alopesia non-jaringan parut (*non-scarring*) yang terlokalisir di kulit kepala. 5% dari kasus AA akan berkembang menjadi bentuk berat yang melibatkan hilangnya semua rambut kulit kepala (AT), kehilangan semua rambut di kulit kepala dan tubuh (AU), atau tumpang tindih antara keduanya. Presentasi lain yang kurang umum dari alopesia termasuk pola ophiasis (OP) dan ophiasis inversus (sisaipho). Alopesia difus yang akut dan alopesia total adalah jenis alopesia paling sering terjadi pada perempuan dengan gejala rambut rontok yang difus secara tiba-tiba, dan berlangsung sekitar 3 bulan diikuti oleh pertumbuhan kembali yang cepat, dan kekambuhan dapat terjadi[15]. Pada kasus ini, tidak ada keluhan kerontokan atau kebotakan di area tubuh yang lain sebelumnya.

Pemeriksaan *trichoscopy* akan membantu untuk mendukung diagnosis. *Trichoscopy* (dermoskopi rambut dan kulit kepala) adalah metode non-invasif yang berguna dalam diagnosis dan pemantauan terapeutik penyakit kulit kepala dan rambut. Dari pemeriksaan ini didapatkan gambaran *yellow dots* sesuai dengan infundibula folikular yang diisi dengan sebum dan/atau bahan keratotik. Tampak sebagai titik-titik kuning, kuning-merah muda, kuning-coklat atau keputihan, bulat atau polisiklik, bervariasi dalam ukuran dan warna seragam, tanpa rambut. Temuan *trichoscopy* ini mendominasi pada penyakit yang tidak aktif dan kondisi kronis. Namun, juga terdapat pada bentuk akut AA. *Black dots* merupakan rambut berpigmen yang rusak atau hancur pada tingkat kulit kepala. *Black dots* dianggap sebagai sisa-sisa rambut yang patah, *Black dots* mendominasi pada AA akut dengan kerontokan rambut aktif. Insiden *black dots* di AA berkisar 0-84% (nilai rata-rata, 53%) pada pasien. *Exclamation mark hairs* merupakan rambut yang pecah dengan ujung proksimal yang tipis, ujung distal yang secara signifikan lebih tebal yang sering cenderung hiperpigmentasi. *Exclamation mark hairs* yang diamati dengan mata telanjang panjangnya 1-3 cm dan menunjukkan eksaserbasi penyakit. Pemeriksaan dermoskopi memudahkan visualisasi *exclamation mark hairs* sepanjang 1-5 mm. *Exclamation mark hairs* mendominasi pada bentuk alopesia areata akut dan progresif. Namun, *exclamation mark hairs* juga diamati pada penyakit yang stabil dan tidak progresif. Proporsi *exclamation mark hairs* bervariasi 12-71% (nilai rata-rata, 39%)

pada pasien dengan AA. *Exclamation mark hairs* dianggap sebagai tanda patognomonik dari AA [13].

Pemeriksaan *trichoscopy* dapat berguna dalam memprediksi perjalanan penyakit dan menilai respon terapi. Guttikonda *et al* 2016 melaporkan bahwa *black dots* dan *exclamation mark hairs* berkorelasi positif terhadap aktivitas dari AA, yang berarti semakin banyak *black dots* dan *exclamation mark hairs,* aktivitas AA juga semakin progresif. Tetapi untuk *yellow dots* dapat menandakan bahwa AA sudah inaktif. Studi dari Ganjoo *et al* 2013, menyebutkan bahwa apabila pasien memiliki respon yang baik terhadap pengobatan, maka tanda patognomonik seperti *black dots* dan *exclamation mark hairs* akan mengalami penurunan[18].

Beberapa temuan dari *trichoscopy* harus diperhatian dalam evaluasi alopesia areata. Evaluasi yang perlu diperhatikan diantaranya *black dots, exclamation mark hairs, tapered hairs*, *broken hairs,* dan *honeycomb pattern pigmentation* yang memiliki korelasi positif dengan aktivitas AA. Sedangkan *pig tail*, *short vellus hair*, *yellow dots* memiliki korelasi negatif terhadap aktivitas dari AA.

Pada kasus ini, dari pemeriksaan *trichoscopy* pada minggu ke 0 sebelum pengobatan didapatkan adanya *black dots* dan *exclamation mark hairs* yang masih banyak. Dapat disimpulkan bahwa perjalanan penyakit masih akut yaitu dikeluhkan selama 3 bulan, dan aktivitasi penyakit masih progresif. Tidak adanya *yellow dots* menandakan bahwa AA pada kasus ini belum kronis. *Trichoscopy* minggu ke 4 dan ke 8, masih tetap didapatkan tanda *black dots* dan *exclamation mark hairs,* tetapi sedikit ada pengurangan. Hal ini dapat menandakan pasien tersebut berespon terhadap terapi, namun respon terapi masih sedikit.

Alopesia areata dikaitkan dengan beberapa penyakit autoimun, seperti penyakit tiroid (hipertiroidisme, hipotiroidisme, goiter dan tiroiditis), lupus eritematosus, vitiligo, psoriasis, rheumatoid arthritis, Cronkhite-Canada dan Down syndrome[1]. Pada kasus ini, Tidak ada keluhan demam yang sering hilang timbul, bercak merah pada wajah dan nyeri sendiri. Hasil pemeriksaan laboratorium ANA, DsDNA, RA, T3, free T4, TSH, vitamin D dengan kesimpulan dalam batas normal.

Saat ini, masih sedikit data yang tersedia untuk pengobatan AA, rekomendasi berdasarkan laporan kasus serial dan pengalaman klinis. Pengobatan AA bersifat paliatif, hanya mengendalikan episode kerontokan rambut yang berkelanjutan, tidak menyembuhkan kondisi tersebut [1]. Beberapa studi terdapat pilihan pengobatan AA pada anak.

Kortikosteroid topikal sering menjadi pilihan pertama pengobatan untuk pasien anak dengan AA karena efek samping yang minimal dan pengaplikasian yang mudah. Steroid topikal yang biasa digunakan adalah steroid kelas I dan II. Perhatian harus dilakukan untuk penggunaan jangka panjang pada anak-anak karena steroid topikal yang kuat dapat menyebabkan penipisan kulit. Efikasi pengobatan kortikosteroid topikal masih kontroversial, meskipun beberapa penelitian telah menunjukkan hasil yang menjanjikan. Dalam satu studi klinis selama 6 bulan, 28 pasien dengan AT/AU mengoleskan salep clobetasol propionate 0,05% ke sisi kanan kulit kepala diikuti seluruh kulit kepala, delapan pasien terjadi pertumbuhan kembali di sisi kanan dalam waktu 14 minggu setelah memulai pengobatan; tiga pasien terjadi kekambuhan dan tidak dapat menunjukkan pertumbuhan rambut. Pertumbuhan kembali rambut sisi kanan mendukung efikasi pengobatan clobetasol

propionate lokal pada pasien dengan AT/AU. Clobetasol propionate juga telah terbukti lebih efektif dalam mengobati AA pediatri daripada steroid topikal yang kurang kuat. Dalam RCT *double-blind* yang melibatkan 41 anak dengan AA, 20 anak diberi resep clobetasol propionate 0,05% dan 21 anak diberi resep hidrokortison 1%. Pada evaluasi 24 minggu, 17 dari 20 (8%) subjek yang diberi clobetasol memiliki minimal 50% pengurangan luas permukaan rambut rontok, dan hanya 7 dari 21 (33,3%) subjek yang diberi hidrokortison menunjukkan peningkatan yang sama[6]. Mekanisme kortikosteroid untuk AA yaitu sebagai antiinflamasi dan imunosupresi. Kortikosteroid mengurangi inflamasi di sekitar dan pada bulbus rambut, sehingga folikel rambut dapat kembali pada siklus rambut normal. Kortikosteroid juga menekan sitokin proinflamasi, yang banyak didapatkan pada pasien AA[19].

Terapi laser excimer 308nm telah terbukti menginduksi pertumbuhan rambut yang efektif pada serangkaian kasus kecil AA pediatri. Satu studi prospektif komparatif menilai efikasi terapi laser excimer 308nm dua kali seminggu untuk maksimum 24 sesi per lesi pada sembilan anak dengan AA dan dua anak dengan AT. Dosis awal adalah 50 mJ/cm^2, dan ditingkatkan sebesar 50 mJ/cm^2 setiap dua sesi. Sebagai kontrol, lesi sisi yang berlawanan tidak diobati. Secara total, 22 lesi kulit kepala dirawat dan 14 dari 22 (63,6%) pasien menunjukkan pertumbuhan rambut kembali secara lengkap. Lesi pada ekstremitas atas dan bawah tidak menunjukkan respon, dan lesi kontrol tidak menunjukkan pertumbuhan kembali. Dengan pengecualian terjadi kekambuhan pada empat pasien setelah 6 bulan pengobatan, tidak ada efek samping yang dilaporkan[6]. Sinar dari excimer diserap oleh kromofor didalam sel. Mekanisme kerja fototerapi terhadap AA yaitu menginduksis apoptosis dari sel T. Sel T yang dianggap sebagai sel efektor dari AA akan dihancurkan dan dihambat oleh excimer, sehingga dapat mengurangi peradangan folikular dan mengurangi kerusakan pada folikel rambut[2].

Zinc adalah salah satu elemen penting yang memiliki efek cukup besar pada hampir semua aspek metabolism yang terjadi pada organ tubuh antara lain kulit. Zinc juga dapat mempengaruhi biologi rambut melalui efek imunomodulator. Zinc memberikan antioksidan secara tidak langsung dengan induksi beberapa zat sebagai metallothionein yang berfungsi sebagai antioksidan utama. Selain itu, zinc memberikan aktivitas fungsional penting dalam folikel rambut dan merupakan penghambat endonuclease, kunci penting dari apoptosis, mengingat adanya peran penting apoptosis keratinosit dalam regresi folikel rambut selama fase involusi dari siklus katagen rambut. Zinc juga menghambat ekspresi atau aktivitas beberapa enzim yang penting dalam biologi rambut, seperti tyrosinase. Zinc penting untuk stabilitas DNA dan parameter perbaikan dalam biologi rambut karena matrix epitel rambut adalah salah satu yang paling cepat berproliferasi. Beberapa penelitian, pasien dengan AA yang diberikan tambahan zinc oral memiliki perbaikan dalam pertumbuhan rambut dibandingkan dengan kelompok placebo[16].

Terapi kombinasi untuk AA anak salah satunya disebutkan dalam penelitian dari Al-Mutairi 2019. Studi tersebut menyebutkan AA anak yang diberikan laser excimer, sebelumnya telah mendapatkan pengobatan topikal kortikosteroid dengan durasi yang beragam. Tetapi, dalam waktu beberapa bulan setelah pengobatan, tidak didapatkan adanya perbaikan, lalu ditambahkan dengan laser

excimer. Setiap pasien, memiliki kontrol, dimana bagian tersebut tidak ditambahkan fototerapi. Pada bagian yang ditambahkan fototerapi, didapatkan perbaikan / *regrowth* sekitar 75% sampai 99%. Oleh karena mekanisme kerja ketiga terapi di atas berbeda, dan dari penelitian Al-Mutairi disebutkan bahwa terapi kombinasi lebih baik daripada terapi tunggal, maka pada kasus ini juga berikan terapi kombinasi.

Pasien mendapat kombinasi terapi clobetasol propionate 0,05% gel yang dioleskan 1x/hari, suplementasi oral zinc 20mg/hari selama 3 bulan, dan laser excimer 308nm dengan dosis inisial 50 mJ, dua kali seminggu, dengan kenaikan dosis 50 mJ setiap minggu. Laser excimer direncanakan sampai 24 kali sesi terapi yaitu 12 minggu pengobatan dengan dosis terakhir 600 mJ. Pada minggu ke 4 terapi dengan dosis excimer 200 mJ, rambut pada bagian belakang kepala sedikit didapatkan pertumbuhan rambut baru. Pada minggu ke 7 terapi yaitu dosis excimer 350 mJ, rambut bagian belakang kepala mulai nampak banyak pertumbuhan rambut. Tetapi pada rambut bagian atas kepala, masih sedikit yang mengalami pertumbuhan rambut. Sampai minggu ke 7 pengobatan tidak didapatkan adanya efek samping seperti eritem, hiperpigmentasi, gatal, nyeri, lepuhan dan pengelupasan kulit ringan.

KESIMPULAN

Dilaporkan sebuah kasus alopesia areata pada anak perempuan berusia 6 tahun. Pada anamnesis, didapatkan kerontokan rambut yang cepat sejak 3 bulan yang lalu. Pemeriksaan fisik didapatkan rambut area skalp mengalami kebotakan pada puncak kepala dan belakang kepala. Pemeriksaan *trichoscopy* menunjukkan adanya gambaran *black dot* dan *exclamation hair*. Pemeriksan laboratorium yaitu ANA, DsDNA, RA, T3, free T4, TSH, vitamin D dengan kesimpulan dalam batas normal. Diagnosis ditegakkan berdasarkan anamnesis, pemeriksaan fisik dan pemeriksaan *trichoscopy*. Pasien diterapi dengan kombinasi clobetasol propionate 0,05% gel, suplementasi oral zinc 20mg/hari dan laser excimer 308nm. Evaluasi minggu ke 7 pengobatan didapatkan perbaikan dan tidak ditemukan efek samping. Pengobatan AA dibutuhkan kombinasi terapi, karena dari beberapa studi menunjukan penggunaan terapi kombinasi untuk AA lebih baik dibandingkan dengan terapi tunggal.

DAFTAR PUSTAKA

1. Otberg A, Shapiro J. Alopecia Areata. In Kang S, Amagai M, Bruckner AL, Enk AH, Margolis DJ, Michael AJ, Orringer JS editors. *Fitzpatrick's Dermatology in General Medicine*, 9th ed. New York, McGraw Hill. 2019: 1517-22.
2. Darwin E, Arora H, Hirt P, Wikramanayake A, Jimenez TC. A Review Of Monochromatic Light Devices For The Treatment Of Alopecia Areata. *Lasers In Medical Science*. 2018. *33*(2), 435-444.
3. Alkhalifah A. Alopecia Areata Update. *Dermatologic Clinics*, 31(1). 2013 Pp.93-108.
4. Kakourou T, Karachristou K, Chrousos G. A Case Series Of Alopecia Areata In Children: Impact Of Personal And Family History Of Stress And Autoimmunity. *Journal Of The European Academy Of Dermatology And Venereology*, 2007, 21.3: 356-359.
5. Mckenzie PL, Maltenfort M, Bruckner AL, Gupta D, Harfmann KL, Hyde P, Castelo-Soccio L. Evaluation Of The Prevalence And Incidence Of

Pediatric Alopecia Areata Using Electronic Health Record Data. *JAMA Dermatology*. 2022.

6. Peloquin L, Castelo-Soccio L. Alopecia Areata: An Update On Treatment Options For Children. *Pediatric Drugs*, 2017, 19.5: 411-422.
7. Villasante F, Alexandra C, Mariya M. Epidemiology And Burden Of Alopecia Areata: A Systematic Review. *Clinical, Cosmetic And Investigational Dermatology* Vol. 8 397-403. 24 Jul. 2015, Doi:10.2147/Ccid.S53985
8. Park H, Kim CW, Kim SS, Park CW. The Therapeutic Effect And The Changed Serum Zinc Level After Zinc Supplementation In Alopecia Areata Patients Who Had A Low Serum Zinc Level. *Annals Of Dermatology*. 2009. *21*(2), 142-146.
9. Lau KF. Alopecia Areata. In: Hoeger P, Kinsler V, Yan A, Editors. Harper's Textbook Of Pediatric Dermatology. 4th Ed. *Oxford: Wiley Blackwell*; 2020. P. 2139–46.
10. Wolf JJ, Baker PH. Alopecia Areata: Factors That Impact Children And Adolescents. *Journal Of Adolescent Research*, 2019, 34.3: 282-301.
11. Rangu S, Rogers R, Castelo-Soccio L. Understanding Alopecia Areata Characteristics In Children Under The Age Of 4 Years. *Pediatric Dermatology*, 2019, 36.6: 854-858.
12. Jabbari A, Dai Z, Xing L, Cerise JE, Ramot Y, Berkun Y, Gina A, et al. Reversal Of Alopecia Areata Following Treatment With The Jak1/2 Inhibitor Baricitinib. *Ebiomedicine*. 2015;2(4):351–5.
13. Chen CH, Wang KH, Lin HC, Chung SD. Follow-Up Study On The Relationship Between Alopecia Areata And Risk Of Autoimmune Diseases. *The Journal Of Dermatology*, 2016, 43.2: 228-229.
14. Strazzulla, LC, Wang EHC, Avila L, Sicco KL, Brinster N, Christiano AM, Shapiro J. Alopecia Areata: Disease Characteristics, Clinical Evaluation, And New Perspectives On Pathogenesis. *Journal Of The American Academy Of Dermatology*, 2018, 78.1: 1-12.
15. Park H, Kim CW, Kim SS, Park CW. The Therapeutic Effect And The Changed Serum Zinc Level After Zinc Supplementation In Alopecia Areata Patients Who Had A Low Serum Zinc Level. *Annals Of Dermatology*, 2009, 21.2: 142-146.
16. Wolf JJ, Baker PH. Alopecia Areata: Factors That Impact Children And Adolescents. *Journal Of Adolescent Research*, 2019, 34.3: 282-301.
17. Waśkiel A, Rakowska A, Sikora M, Olszewska M, Rudnicka L. Trichoscopy Of Alopecia Areata: An Update. *The Journal Of Dermatology*, 2018, 45.6: 692-700.
18. Ramos PM, Anzai A, Duqua-Estrada B, Melo DF, Sternberg F, Santos LDN, Alves LD, et al. Consensus On The Treatment Of Alopecia Areata–Brazilian Society Of Dermatology. *Anais Brasileiros De Dermatologia*, 2021, 95: 39-52.