Journal of Dermatology, Venereology and Aesthetic | JDVA
http://jdva.ub.ac.id

NEVUS UNIUS LATERIS

Dhany Prafita Ekasari[1], Ayunita Mayasari[2]
[1&2]Dept./SMF Dermatologi dan Venereologi, Fakultas Kedokteran Universitas Brawijaya,
Rumah Sakit Umum Daerah dr. Saiful Anwar, Malang, Indonesia

Abstrak

Nevus unius lateralis (NUL) merupakan penyakit langka dengan prevalensi kasus yang dilaporkan di seluruh dunia hingga saat ini hanya sekitar 200 kasus. Kasus ini paling sering muncul pada anak-anak namun dapat menetap hingga usia remaja dan dewasa. Etiopatogenesis pada kasus ini masih belum diketahui pasti dan diketahui terdapat keterlibatan genetik dan pola hereditari. Gambaran klinis yang muncul pada anak 13 tahun di kasus ini adalah lesi papilomatosa yang berkonfluens menjadi plak dengan warna coklat atau sewarna dengan kulit dengan permukaan verukosa yang terdistribusi di area wajah kiri dengan bentuk linier. Lesi pada kasus ini sangat khas, yaitu mengikuti garis *Blaschko*. Hasil pemeriksaan histopatologi menunjukkan adanya hiperplasia psoriasiform, spongiosis, parakeratosis dan ortokeratosis. Salah satu penatalaksanaan yang memiliki efikasi baik pada kasus NUL adalah elektrodesikasi dan dapat memperbaiki klinis serta keluhan kometik dari pasien. *Follow up* pada pasien setelah 2 minggu paska elektrodesikasi menunjukkan hasil yang baik. Pemantauan secara berkala diperlukan pada pasien pasca pemberian terapi karena kasus NUL memiliki rekurensi hingga 30% dan dapat berkembang menjadi keganasan.

Kata Kunci: Nevus unius lateralis (NUL), Inflammatory Linear Verrucous Epidermal Nevus (ILVEN), Nevus Epidermal Verukosa (VEN), Elektrodesikasi

NEVUS UNIUS LATERIS

Abstract

Nevus unius lateralis (NUL) is a rare disease with a prevalence of cases reported worldwide until now only about 200 cases. This case most often appears in children but can persist into adolescence and adulthood. The etiopathogenesis in this case remains unknown and it is known that there is a genetic involvement and a hereditary pattern. The clinical picture that appeared in a 13-year-old child in this case was papillomatous lesions that confluent into plaques with a brown or skin-colored color with a verrucous surface distributed over the left facial area in a linear form. The lesion in this case is very characteristic, following Blaschko's line. Histopathological examination showed psoriasiform hyperplasia, spongiosis, parakeratosis and orthokeratosis. One treatment that has good efficacy in cases of NUL is electrodesiccation and can improve clinical and cosmetic complaints from patients. Patient's follow up after 2 weeks post electrodesiccation showed good results. Periodic monitoring is needed in patients after therapy because NUL cases have a recurrence of up to 30% and can develop into malignancy.

Key Words: Nevus unius lateralis (NUL), Inflammatory Linear Verrucous Epidermal Nevus (ILVEN), Verrucous Epidermal Nevus (VEN), Electrodesiccation.

Email : dhany_prafita@ub.ac.id

Journal of Dermatology, Venereology and Aesthetic | JDVA
http://jdva.ub.ac.id

PENDAHULUAN

Nevus unius lateris (NUL) merupakan varian nevus epidermal verukosa yang ditandai dengan adanya distribusi lesi unilateral. Nama lain dari NUL yaitu Nevus epidermal linear (LEN) atau nevus epidermal verukosa (VEN) atau nevus epidermal verukosa linear.[1] Penyakit ini merupakan salah satu penyakit dermatologi kongenital langka. Lesi NUL berupa papilomatosa yang berkonfluens menjadi plak berwarna kecoklatan atau sewarna kulit dengan permukaan verukosa. Distribusi lesi penyakit ini memiliki pola linier yang mengikuti garis *Blaschko* yang biasanya ditemukan saat lahir atau pada tahun pertama kehidupan.[2]

Insidensi NUL terjadi pada 1:1000 lahir hidup. Sekitar 80% lesi muncul pada tahun pertama kehidupan dan mayoritas muncul di usia 14 tahun. Tidak ada perbedaan prevalensi antara jenis kelamin pria maupun wanita. Terdapat sekitar 200 kasus yang telah dilaporkan di seluruh dunia dengan patogenesis yang masih belum diketahui hingga saat ini.[3]

Terdapat berbagai modalitas terapi pada NUL, mulai dari terapi topikal, sistemik hingga pembedahan.[1,4] Penyakit ini dapat bersifat kambuhan atau resisten terhadap pengobatan, sehingga sering terdapat keluhan yang tidak memuaskan pada terapi penyakit NUL.[5] Sebagian besar NUL akan menetap hingga usia dewasa dan bila tidak diterapi dengan tepat akan mengakibatkan permasalahan kosmetik yang mempengaruhi kualitas hidup pasien.[6] Terdapat beberapa studi kasus melaporkan bahwa VEN dapat mengalami progresifitas menjadi keganasan seperti *Basal Cell Carcinoma* (BCC) dan *Squamous Cell Carcinoma* (SCC), walaupun kasus ini jarang terjadi namun terapi yang baik diharapkan akan mengurangi resiko terjadinya keganasan pada pasien sehingga menjadi tantangan untuk para tenaga medis khususnya dokter spesialis dermatologi untuk selain dapat mendiagnosis penyakit ini dengan tepat, yaitu dapat memberikan terapi yang baik pada penyakit ini.

LAPORAN KASUS

Seorang anak laki-laki, berusia 13 tahun diantar ibunya berobat ke Poliklinik ke klinik dermatologi dan venereologi RSUD dr. Saiful Anwar (RSSA) Malang dengan keluhan utama terdapat bintil-bintil berwarna coklat kehitaman pada wajah kiri sejak pasien berusia 5 tahun yaitu sekitar 8 tahun yang lalu. Bintil tersebut tidak mudah berdarah, tidak terasa gatal ataupun nyeri. Seiring waktu bintil tersebut semakin banyak dan bertambah luas. Untuk keluhan tersebut, pengobatan yang pernah diberikan adalah dengan mengoleskan ketoconazol dan obat tradisional, namun tidak ada perubahan.

Pasien dan keluarga pasien tidak pernah mengalami keluhan serupa sebelumnya. Pasien adalah anak pertama dari dua bersaudara yang saat ini sedang berada di bangku kelas 2 sekolah menengah pertama. Riwayat gangguan penglihatan, gangguan kecerdasan, gangguan syaraf, gangguan pendengaran maupun riwayat keganasan pada pasien disangkal.



Gambar 1. Pemeriksaan Dermatologis Pada Kunjungan Pertama. Tampak papul hiperpigmentasi multiple yang berkonfluens, dengan permukaan verukosa, distribusi tersebar dan berbatas tegas, dengan tepi reguler.

Journal of Dermatology, Venereology and Aesthetic | JDVA http://jdva.ub.ac.id

Pada pemeriksaan dermatologis pada area fasialis sinistra dan palpebra sinistra didapatkan lesi papul hiperpigmentasi multiple yang berkonfluens, dengan permukaan verukosa, distribusi tersebar dan berbatas tegas, dengan tepi reguler **(Gambar 1)**. Tidak ditemukan adanya lesi pada mukosa pasien seperti mulut, lidah maupun kedua mata pasien. Pada pemeriksaan penunjang menggunakan dermoskopi didapatkan lesi papul multipel yang berkonfluens, berwarna kecoklatan dan permukaan verukosa. **(Gambar 2)**.



Gambar 2. Foto Dermoskopi. Didapatkan papul multipel yang saling berdekatan, berwarna kecoklatan dengan permukaan verukosa, berbentuk bulat dan oval yang berbatas tegas, dengan tepi reguler.



Gambar 3. Gambar Histopatologi Pembesaran 100x (H&E). Pada epidermis didapatkan gambaran hiperplasia psoriasiform, spongiosis ringan, parakeratosis dan ortokeratosis. Pada dermis tampak infiltrat neutrofil perivaskuler yang tidak dominan

Pada pemeriksaan Histopatologi menggunakan pewarnaan *Hematoxylin* dan *Eosin* (H&E) pada epidermis didapatkan gambaran hiperplasia psoriasiform, spongiosis ringan, parakeratosis dan ortokeratosis. Pada dermis tampak infiltrat neutrofil perivaskuler yang tidak dominan. Sehingga kesimpulan gambaran histopatologi mendukung fase awal *Inflammatory Linear Verucosa Epidermal Nevus* (ILVEN) **(Gambar 3 & 4)**

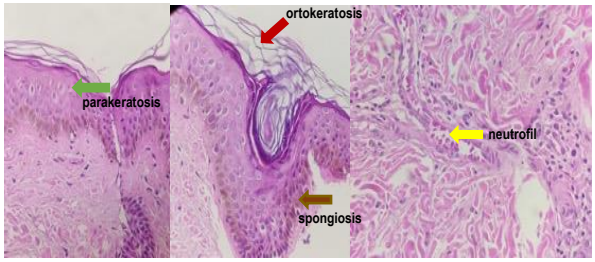

Gambar 4. Gambar Histopatologi Pembesaran 400x (H&E). Pada epidermis didapatkan gambaran spongiosis ringan, parakeratosis dan ortokeratosis. Pada dermis tampak infiltrat neutrofil perivaskuler yang tidak dominan

Pasien didiagnosis sebagai *Nevus Unius Lateris* berdasarkan anamnesis, klinis dan dermoskopi. Pasien diberi tatalaksana dengan elektrodesikasi. Pasca tindakan lesi pasien ditutup kasa steril dan dilakukan rawat luka terbuka. *Follow up* dilakukan saat kunjungan minggu kedua. Pasien diberikan edukasi untuk efek samping dan perawatan pasca tindakan.

Pada kunjungan kedua terdapat perbaikan dengan berkurangnya lesi dan tidak didapatkan skar, namun masih didapatkan adanya lesi papul hiperpigmentasi multipel yang berkonfluens, permukaan verukosa, dengan distribusi tersebar, berbatas tegas, dengan tepi regular, sebagian terdapat patch hipopigmentasi pasca terapi. Tidak ada keluhan perdarahan aktif, maupun tanda-tanda infeksi. Pasien dilakukan tindakan elektrodesikasi yang kedua dan tetap diberikan edukasi untuk efek samping pasca tindakan **(Gambar 5A)**.

Pada kunjungan ketiga, terdapat perbaikan dari lesi. Didapatkan gambaran patch

Journal of Dermatology, Venereology and Aesthetic | JDVA http://jdva.ub.ac.id

hipopigmentasi, batas tegas, tepi ireguler, multipel, bentuk dan ukuran bervariasi pada pasca tindakan elektrodesikasi namun tidak didapatkan skar. Tidak ada keluhan perdarahan aktif, maupun tanda-tanda infeksi.



Gambar 5A *Follow up*-1. Didapatkan papul multipel yang berkonfluens, berwarna kecoklatan dengan permukaan verukosa, berbatas tegas, dengan tepi reguler dan sebagian patch hipopigmentasi. **Gambar 5B *Follow up*-2.** Didapatkan patch hipopigmentasi multipel, batas tegas, tepi ireguler, bentuk dan ukuran bervariasi

PEMBAHASAN

Kelainan pada kulit yang dikenal dengan Nevus Epidermal (NE) merupakan salah satu bentuk yang sering ditemukan pada hamartoma yang berasal dari embrional ektoderm dengan tanda proliferasi dari epitelium.[3] Onset penyakit ini biasanya saat lahir atau awal kehidupan dengan prevalensi 1:1000 kelahiran hidup. Terdapat beberapa subtipe NE yang dibedakan berdasarkan distribusi lesi dan tipe sel yang predominan antara lain adalah keratinosit (verukosa epidermal nevus), kelenjar sebasea (nevus sebasea), unit pilosebasea (nevus komedonikus), kelenjar ekrin (nevus ekrin), dan kelenjar apokrin (nevus apokrin).[7,8]

Nevus epidermal yang paling umum adalah Verukosa Epidermal Nevus (VEN) atau nevus verukosa epidermal linear yang menunjukan karakteristik pola distribusi yang linear. Nevus membentuk papilari/verukosa, kongenital/nevus tampak saat lahir atau beberapa bulan awal kehidupan, namun dalam kondisi tertentu dapat berkembang saat dewasa, pada kondisi ini kelainan sensorik dapat ditemukan.[1,9] Nevus dapat meluas, dapat juga tidak berkembang, dapat mengecil sendiri atau mengalami perubahan degeneratif. Terdapat karakteristik klinis yang berbeda beda sesuai dengan distribusinya yaitu distribusi lokal atau difus yang letaknya saling berdekatan mengikuti garis *Blaschko*, memiliki warna coklat atau sewarna kulit yang berbatas jelas, dan berbentuk papul verukosa. Klasifikasi VEN dibedakan berdasarkan distribusi lesi. Distribusi difus dapat ditemukan pada Nevus Unius Lateris (NUL) dan *chthyosis hystrix* sedangkan pada distribusi lokal dapat ditemukan pada *Inflammatory Linear Verrucous Epidermal Nevus* (ILVEN).[8]

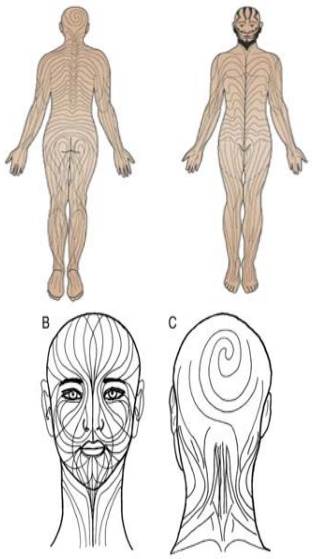

Gambar 6. *Blaschko lines* pada seluruh tubuh, wajah dan belakang kepala[10]

Nevus unius lateris diperkenalkan pertama kali oleh Von Baerensprung pada tahun 1863. Sel yang dominan adalah keratinosit dan mengenai permukaan epidermis. Penyakit ini dicirikan dengan adanya papula serwarna kulit hingga coklat yang dapat bergabung membentuk plak yang tersusun dalam garis-garis linier dan sirkular yang distribusinya unilateral atau separuh badan.[11] Lesi dapat ditemukan setelah lahir atau pada tahun pertama kehidupan yang dapat berkembang dan biasanya ukuran lesi akan stabil pada masa pubertas hingga dewasa. Lesi dapat ditemukan dimana saja termasuk

kepala, badan dan ekstrimitas, dan dapat juga terjadi pada lidah dan oral namun hal itu jarang terjadi. Lesi pada NUL juga dapat terjadi maserasi dan infeksi sekunder. [12]

Mekanisme terjadinya NUL hingga saat ini masih belum diketahui namun diduga diturunkan secara genetik *somatic mosaicism*. Didapatkan 2 populasi sel kulit yang mengandung dari gen ayah dan ibu. Hal ini hasil mutasi postzigotik selama proses embriogenesis. studi lain menyatakan bahwa adanya mutasi gen pada keratin-1 dan keratin-10 pada proses embriogenesis ikut berperan terjadinya NUL.[13] Beberapa studi menjelaskan terdapat etiopatogenesis pada kasus ini seperti mutasi pada gen FGFR3, HRAS, atau PIK3CA dan aberasi pada lengan panjang kromosom satu. Walaupun masih bertentangan, beberapa studi juga menjelaskan pola penurunan herediter tidak ditemukan pada pasien dengan NUL.[14]

Lesi yang terdistribusi difus selain NUL adalah *ichthyosis hystrix* namun yang membedakan adalah lesinya terletak bilateral. Gambaran klinis VEN yang distribusinya lokal namun disertai adanya eritema, keluhan pruritus dan sedikit terdapat skuama disebut ILVEN. Lesi pada penyakit ini paling sering dijumpai pada daerah lengan, ekstrimitas bawah dan bokong.[5,15]

ILVEN juga salah satu penyakit kulit varian langka yang pertama kali di jelaskan oleh Unna pada tahun 1896. Penyakit ini diklasifikasikan salah satu tipe nevus epidermal tipe keratinositik dan sekitar 6% terdiri dari semua tipe epidermis.[8] Penyakit ini ditandai dengan fenomena inflamasi berulang dengan eksim kronis. Prevalensi ILVEN lebih sering terjadi pada bayi hingga usia anak-anak dan didominasi oleh wanita dengan perbandingan 4:1.[10,13] ILVEN juga diduga disebabkan oleh *mutase somatic* yang menghasilkan *mosaic* genetic. Patologinya belum jelas hingga saat ini namun kemungkin terkait adanya signifikasi sitokin proinflamasi, terutama peningkatan regulasi interleukin (IL) yaitu IL-1 dan IL-6, faktor tumor nekrosis TNF-α dan adhesi antar sel molekul. Studi lain mengatakan bahwa aksis IL-17A/IL-36 γ juga memainkan peran penting dalam patogenesis ILVEN.[16]

Secara klinis ILVEN terdapat gambaran klinis berupa papula eritematosa dan verukosa dengan pruritus intens dan distribusi yang linier mengikuti garis *blaschko*. Kondisi ini disertai dengan munculnya fenomena inflamasi berulang dengan eksim atau psoariasiform kronis.[17] Hampir sama dengan NUL, lesi ILVEN biasanya terdapat di unilateral, meskipun beberapa studi kasus menyatakan keterlibatan bilateral, namun ILVEN sering unilateral dan terlokalisasi pada satu ekstrimitas. Perbedaan pada kedua penyakit ini adalah ILVEN mempunyai klinis pruritus parah yang intens, dan refrakter terhadap terapi.[13] Meskipun ILVEN mempunyai fitur klinis yang unik namun tetap saja karena kelangkaannya sehingga memiliki resiko kesalahan diagnosis yang tinggi, dan sangat penting untuk membedakan dari kelainan kulit lainnya. Lesi ILVEN biasanya tampak eritema karena status inflamasinya, sedangkan NUL berwarna coklat tua akibat hiperkativitas melanosit.[15]

Pada kasus ini ditemukan seorang pasien dengan keluhan adanya papul hiperpigmentasi multipel yang berkonfluens dengan permukaan yang verukosa. Sesuai dengan garis *blasckho* pada regio fasialis dan sedikit didaerah kelopak mata kiri, pasien memiliki lebih dari satu regio fasialis yang terdampak dari kondisi ini. Tidak ditemukan adanya lesi pada daerah lidah dan mukosa bukal pasien. Secara klinis pasien memiliki lesi yang terdistribusi secara difus karena lesi ditemukan pada lebih dari satu garis *blasckho* dan didapatkan lesi yang lebih sesuai dengan gambaran NUL.

Pemeriksaan penunjang dapat meng-gunakan dermoskopi sebagai penegakan diagnosis VEN.[5,16] Nevus epidermal bersifat superfisial sehingga menunjukan gambaran dermoskopi berwarna coklat, tidak berwarna biru atau abu-abu, selain itu tampak pola pigmen dan globular yang ireguler. Terdapat pula gambaran lingkaran coklat besar yaitu struktur epidermis *exophytic* berbentuk bulat atau oval dengan tepi coklat hiperkromik yang sebagian besar

lingkaran saling berdekatan satu sama lain dengan ukuran bervariasi sedangkan gambaran dermoskopi pada ILVEN pada studi kasus sebelumnya terdapat struktur globular berwarna coklat dan merah.[3]

Pada gambaran histopatologi dilaporkan terdapat 10 macam gambaran pada NUL antara lain terdapat 60% menampakan gambaran hiperkeratosis, papilomatosis dan akantosis, serta dapat menunjukan adanya pemanjangan *rete ridge*, penebalan stratum granular dan sedikit peningkatan pigmen melanin pada stratum basalis.[18] Gambaran histopatologis pada ILVEN tidak banyak berbeda dengan NUL, namun bisa terdapat infiltrat limfosit dan neutrofil sebagai tanda adanya inflamasi.[11]

Pada pasien ini didapatkan gambaran dermoskopi yaitu papul multipel berwarna coklat, bentuk bulat dan oval yang saling berdekatan satu sama lain, memiliki permukaan verukosa dan ukuran lesi bervariasi. Hal ini mendukung adanya NUL pada pasien. Pemeriksaan penunjang berikutnya yang dikerjakan adalah histopatologi pada pasien ini. Hasil pengecatan mengunakan H&E menunjukan adanya hiperkeratosis dan adanya akantosis namun mendukung diagnosa ILVEN karena adanya gambaran sel radang pada kasus ini. Terdapat perbedaan hasil dari anamnesis klinis, dan gambaran dermoskopi dengan hasil gambaran histopatologi pasien. Kemungkinan disebabkan karena adanya riwayat trauma seperti garukan dan gesekan yang tidak disadari oleh pasien, sehingga menunjukan adanya awal inflamasi.

Sekitar 16 studi kasus melaporkan bahwa VEN dapat berkembang menjadi *Basal Cell Carcinoma* (BCC) dan *Squamous Cell Carcinoma* (SCC), namun tampaknya merupakan kasus yang sangat jarang terjadi [19] Dalam beberapa kasus paparan agen fisik seperti sinar ultraviolet (UV) dan karsinogen kimia diduga menjadi faktor predisposisi terkait perubahan menjadi keganasan. Progresifitas keganasan harus dicurigai ketika lesi menunjukan pertumbuhan lokal yang tiba-tiba menjadi ulserasi.

Pasien-pasien dengan NUL sering kali datang dengan keluhan kosmetik yang mengganggu karena akan berdampak pada kualitas hidup.[20] Terapi pada penyakit ini pada dasarnya bertujuan untuk menghilangkan dan menghancurkan lesi. Hingga saat ini terdapat beberapa modalitas terapi untuk NUL yang dibagi menjadi pembedahan dan non pembedahan. Non pembedahan antara lain pemberian agen topikal seperti steroid topikal maupun intralesi, asam retinoid dan kalsipotrien, podofilin, dan 5-*fluorouracil*. Pemberian obat sistemik seperti retinoid oral dan gen antipsoriasis dilaporkan dapat perbaikan klinis. Laser ablatif, elektrofulgurasi dan cryoterapi, bedah eksisi juga dapat menjadi pilihan modalitas terapi. Bedah eksisi dapat dilakukan bila lesi kulit tidak luas namun kemungkinan terjadinya skar sangat tinggi. Salah satu contoh prosedur bedah kulit selain bedah eksisi adalah bedah listrik.[16]

Bedah listrik dibedakan menjadi elektrofulgurasi, elektrodesikasi, elektro-koagulasi, elektroseksi, elektrokauter, dan elektrolisis.[12] Bedah listrik seperti elektrodesikasi selain operasional mudah, bersifat sederhana dan harga terjangkau, memiliki keunggulan seperti menghancurkan lesi, memotong jaringan dan dapat mengendalikan perdarahan, serta tidak memerlukan jahitan namun memberikan hasil yang memuaskan. Komplikasi pasca tindakan elektrodesikasi yang dapat terjadi adalah terdapat luka bakar, transmisi infeksi, dan dapat cedera pada mata.[21] Elektrodesikasi dapat merusak jaringan superfisial saat adanya pemindahan panas menuju jaringan yang menyebabkan terjadinya kematian sel. Luas area jaringan yang mengalami kerusakan berhubungan langsung dengan durasi kontak elektrode dengan jaringan, namun umumnya kerusakan jaringan masih tetap berada di lapisan superfisial.[18]

Pilihan terapi yang bervariasi pada kasus NUL memberikan keuntungan untuk pemilihan terapi yang paling sesuai dengan kondisi pasien. Pada kasus ini, terapi yang dipilih adalah dengan menggunakan elektrodesikasi. Pada pasien didapatkan perbaikan pada 2 minggu pasca terapi menggunakan elektro-

desikasi. Pasien juga tidak mengeluhkan adanya komplikasi pasca tindakan yang menandakan bahwa terapi yang diberikan dapat ditoleransi dengan baik oleh pasien. Pemilihan terapi elektrodesikasi pada pasien ini dilakukan karena pasien memiliki aktivitas yang tinggi dan usia yang relatif lebih muda. Penggunaan medikamentosa seperti keratolitik pada pasien ini kemungkinan dapat menurunkan efektifitas terapi mengingat pasien dapat memiliki *compliance* yang rendah terhadap terapi medikamentosa. Selain itu, efek samping yang ditimbulkan pada terapi seperti penggunaan keratolitik lebih sering ditemukan misalnya rasa gatal dan eritema.

Resiko rekurensi sebesar 30% telah dilaporkan pada studi sebelumnya. Rekurensi dapat muncul beberapa bulan hingga beberapa tahun setelah pengobatan. kemungkinan transformasi ke arah keganasan juga dapat terjadi sekitar 15-20% kasus seperti karsinoma sel skuamosa, karsinoma sel basal, karsinoma verukosa dan adneksa.[1,12,15] Sehingga sangat penting pertimbangan dalam pengangkatan awal lesi serta dilakukannya komunikasi, informasi dan edukasi (KIE) pada pasien. Pada studi kasus ini tidak didapatkan komplikasi jangka pendek yang dapat diamati namun, *follow up* lebih lanjut perlu dilakukan untuk mengevaluasi komplikasi atau terjadinya rekurensi setelah tindakan elektrodesikasi

KESIMPULAN

Nevus unius lateris merupakan varian nevus epidermal verukosa dengan gambaran lesi papilomatosa yang berkonfluens menjadi plak berwarna kecoklatan atau sewarna kulit. Kelainan ini bersifat jarang, bersifat unilateral dan memiliki pola linier yang mengikuti garis *Blaschko*. Tatalaksana dengan elektrodesikasi memberikan hasil yang cukup baik, minimal efek samping serta relatif mudah dilaksanakan. *Follow up* jangka panjang dibutuhkan pada pasien NUL untuk observasi rekurensi yang mungkin terjadi dan keterlibatan organ ekstrakutan.

DAFTAR PUSTAKA

1. Kim, T. I., Jeong, K. H. & Shin, M. K. Verrucous epidermal nevus (VEN) successfully treated with indocyanine green (ICG) photodynamic therapy (PDT). *JAAD case reports* **1**, 312–314 (2015).
2. Yigider, A. P., Kayhan, F. T., Yigit, O., Kavak, A. & Cingi, C. Skin diseases of the nose. *Am. J. Rhinol. Allergy* **30**, 83–90 (2016).
3. Haberland-Carrodeguas, C. *et al.* Review of linear epidermal nevus with oral mucosal involvement--series of five new cases. *Oral Dis.* **14**, 131–137 (2008).
4. Kaur, L., Mahajan, B. B., Mahajan, M. & Dhillon, S. S. Nevus Unius Lateris with Bilateral Oral Mucosal Lesions: An Unusual Presentation. *Indian dermatology online journal* **12**, 302–306 (2021).
5. Das, S. K., M, A. & Subudhi, M. Giant congenital melanocytic nevi: a case report. *J. Clin. Diagn. Res.* **7**, 154–155 (2013).
6. Dickman, J., Noparstak, M. & Nathoo, R. SKIN. **3**, 341–343 (2019).
7. Ozçelik, D., Parlak, A. H., Oztürk, A., Kavak, A. & Celikel, N. Unilateral linear verrucous epidermal nevus of the face and the oral mucosa. *Plast. Reconstr. Surg.* **115**, 17e-19e (2005).
8. Tanita, K., Fujimura, T., Sato, Y., Lyu, C. & Aiba, S. Widely Spread Unilateral Inflammatory Linear Verrucous Epidermal Nevus (ILVEN). *Case reports in dermatology* **10**, 170–175 (2018).
9. Kim, J. J., Chang, M. W. & Shwayder, T. Topical tretinoin and 5-fluorouracil in the treatment of linear verrucous epidermal nevus. *J. Am. Acad. Dermatol.* **43**, 129–132 (2000).
10. Dickman, J., Noparstak, M. & Nathoo, R. Dermoscopy of Inflammatory Linear Verrucous Epidermal Nevus: Brown and Red Glomerular Structures Over a White Background as an Identifying Feature Jeffrey. **3**, 341–343 (2019).
11. Kim, I. S. *et al.* Adult onset of nevus unius

lateris. *Ann. Dermatol.* **24**, 480–481 (2012).

12. Brandling-Bennett, H. A. & Morel, K. D. Epidermal nevi. *Pediatr. Clin. North Am.* **57**, 1177–1198 (2010).
13. Kumar, C. A., Yeluri, G. & Raghav, N. Inflammatory linear verrucous epidermal nevus syndrome with its polymorphic presentation - A rare case report. *Contemp. Clin. Dent.* **3**, 119–122 (2012).
14. Echegaray, J. J., Chen, R., Bellerive, C. & Singh, A. D. Linear nevus sebaceous syndrome presenting as circumscribed choroidal hemangioma. *Ophthalmic Genet.* **39**, 278–281 (2018).
15. Hickman, R. E., Eveson, J. W. & Cawson, R. A. Nevus unius lateris and intraoral verrucous nevi. *Oral Surg. Oral Med. Oral Pathol.* **66**, 226–229 (1988).
16. Panagiotopoulos, A. *et al.* Assessment of cryotherapy for the treatment of verrucous epidermal naevi. *Acta Derm. Venereol.* **89**, 292–294 (2009).
17. Molho-Pessach, V. & Schaffer, J. V. Blaschko lines and other patterns of cutaneous mosaicism. *Clin. Dermatol.* **29**, 205–225 (2011).
18. Saifaldeen, R. H., Fatani, M. I., Baltow, B. & Khan, A. S. Successful Treatment of Inflammatory Linear Verrucous Epidermal Nevus with Concomitant Psoriasis Using Etanercept. *Case reports in dermatology* **10**, 29–34 (2018).
19. Sasmaz, M. İ. & Kirpat, V. The relationship between the severity of pain and stone size, hydronephrosis and laboratory parameters in renal colic attack. *Am. J. Emerg. Med.* **37**, 2107–2110 (2019).
20. Badawi, A., Osman, M. A. & Kassab, A. N. [Treatment of nevus of Ota and Ito and epidermal nevus syndrome]. *Hautarzt.* **71**, 926–931 (2020).
21. Priliawati, N. N. T. & Wardhana, M. Nevus unius lateris yang dilakukan tindakan bedah listrik. *Medicina (B. Aires).* **50**, 446–451 (2019).