Journal of Dermatology, Venereology and Aesthetic | JDVA
http://jdva.ub.ac.id

LAPORAN KASUS

KOMBINASI AVULSI KUKU PARSIAL DAN MATRISEKTOMI TCA 90% PADA KASUS *INGROWN TOENAIL* STADIUM 3

Arif Widiatmoko[1], Aunur Rofiq[2], Boedhy Setyanto[3], Annisa Prasetyati Hapsari[4]
[1,2,3&4]Dept./SMF Dermatologi dan Venereologi, Fakultas Kedokteran Universitas Brawijaya, Rumah Sakit Umum Daerah dr. Saiful Anwar, Malang, Indonesia

Abstrak

Ingrown toenail atau *onychocyptosis* adalah kondisi kulit di area lipatan kuku (periungual) ditembus oleh lempeng kuku. Dampak pertumbuhan kuku abnormal ini adalah perlukaan jaringan lunak disekitar kuku yang menimbulkan peradangan, rasa nyeri, kesulitan dalam berjalan dan gangguan bekerja. Terapi avulsi kuku pada *ingrown toenail* sering menyebabkan kekambuhan akibat tumbuhnya kembali kuku. Kombinasi dengan matrisektomi asam trikloroasetat (TCA) 90% bisa mengurangi angka kekambuhan.

Dilaporkan kasus seorang perempuan dengan pembengkakan pada ibu jari kaki kanan yang disertai adanya pertumbuhan jaringan granulasi di atas kuku. Pasien mendapatkan terapi avulsi kuku parsial yang diikuti dengan matrisektomi menggunakan TCA 90%. Evaluasi pasien pada 2 minggu setelah terapi tidak menunjukkan adanya kekambuhan.

Diagnosis *ingrown toenail* stadium 3 ditegakkan berdasarkan gambaran klinis berupa pembengkakan periungual yang disertai sekret nanah dan jaringan granuloma tumbuh mencapai di atas kuku. Pemilihan terapi avulsi kuku parsial yang dilanjutkan dengan matrisektomi menggunakan TCA 90% mempertimbangkan efektifitas dan risiko rekurensi.

Kata kunci: *Ingrown toenail*, avulsi kuku parsial, matrisektomi TCA 90%

Abstract

CASE REPORT

COMBINATION OF PARTIAL NAIL AVULSION AND MATRICECTOMY WITH 90% TCA IN INGROWN TOENAIL STADIUM 3

ABSTRACT

Ingrown toenail or onychocyptosis is a skin condition where the nail fold (periungual) is penetrated by the nail plate. The impact of this abnormal nail growth is soft tissue injury around the nails which causes inflammation, pain, difficulty walking and impaired work. Nail avulsion therapy for ingrown toenails often causes recurrence due to the regrowth of nails. Combination with 90% trichloroacetic acid (TCA) matrisectomy can reduce the recurrence rate.

Reported the case of a woman with inflammation of the right big toe accompanied by granulation tissue growing over the periungual nails. The diagnosis of ingrown toenail stage 3 is established based on the clinical picture. The patient received partial nail avulsion therapy followed by matrisectomy using 90% TCA. Evaluation of the patient at 2 weeks after therapy showed no recurrence.

The diagnosis of ingrown toenail stage 3 is established based on the clinical picture in the form of peringual swelling accompanied by pus secretion and granulomatous tissue growing above the nail. The choice of partial nail avulsion therapy followed by matrisectomy using 90% TCA considers the effectiveness and risk of recurrence.

Keywords: *Ingrown toenail*, partial nail avulsion, matricectomy TCA 90%

✉ E-mail : arif_fk@ub.ac.id

Journal of Dermatology, Venereology and Aesthetic | JDVA
http://jdva.ub.ac.id

PENDAHULUAN

Ingrown toenail adalah masalah kesehatan yang sering dijumpai dan mempunyai dampak buruk bagi kualitas hidup penderitanya karena rasa sakit yang mengganggu aktivitas sehari-hari. Kondisi ini ditandai dengan adanya pertumbuhan lateral lempeng kuku yang semakin tertanam pada lipatan kuku sehingga dapat mengakibatkan suatu peradangan dan infeksi. Gejala klinis *ingrown toenail* adalah nyeri, bengkak, kemerahan, keluar pus dan jaringan granulasi di area periungual.[1]

Manajemen *ingrown toenail* yang disertai tumbuhnya jaringan granulasi di atas lempeng kuku memerlukan penanganan bedah berupa avulsi. Terapi avulsi kuku memiliki angka kekambuhan yang tinggi akibat tumbuhnya kembali kuku yang masuk ke dalam jaringan periungual. Matrisektomi adalah prosedur pengangkatan matriks kuku. Matrisektomi dilaporkan dapat menurunkan risiko kekambuhan. Metode matrisektomi bisa dilakukan secara pembedahan maupun menggunakan bahan kimia. Avulsi kuku parsial dengan matrisektomi kimia adalah metode yang sering dan mudah dilakukan untuk menurunkan risiko kekambuhan *ingrown toenail*. Bahan kimia yang sering digunakan yaitu fenol, natrium hidroksida (NaOH) dan asam trikloroasetat (TCA) 90%. Asam trikloroasetat adalah analog asam asetat yang banyak digunakan dalam bidang dermatologi dan dapat digunakan untuk matrisektomi kimia dalam manajemen *ingrown toenail* dengan risiko penyembuhan luka yang lebih baik dibandingkan fenol dan natrium hidroksida.[2]

Artikel ini melaporkan kasus *ingrown toenail* stadium 3 yang diterapi dengan metode avulsi kuku parsial dikombinasi dengan matrisektomi menggunakan TCA 90%.

LAPORAN KASUS

Seorang perempuan berusia 53 tahun datang ke poliklinik dengan keluhan luka yang nyeri pada ibu jari kaki kanan sejak 1 bulan lalu. Pasien mengeluh awalnya seperti ada pasir di dalam lipatan kukunya yang dibersihkan pasien dengan cara memotong kuku menggunakan pisau. Pertumbuhan kuku jari kaki menjadi melengkung dan tampak tumbuh ke dalam jaringan sekitarnya dalam dua minggu. Keluhan disertai dengan jari bengkak, merah, nyeri dan kadang keluar nanah atau darah. Pengukuran nyeri berdasarkan *Visual Analogue Scale* (VAS) menunjukkan skala 6/10 pada area sekitar kuku. Nyeri dirasakan terus menerus dan meningkat saat pasien berjalan. Pasien pernah berobat ke dokter umum dan mendapatkan obat asam mefenamat 3 kali 1 tablet sehari dan salep oksitetrasiklin 2 kali sehari namun gejala dirasakan masih menetap. Pasien jarang menggunakan alas kaki dalam kesehariannya. Kebersihan area kaki rutin dijaga dengan membersihkan menggunakan sabun antiseptik.

Pemeriksaan fisik pasien tampak sakit ringan, tekanan darah 130/80 mmHg, denyut nadi 85 kali / menit, frekuensi napas 20 kali / menit. Pemeriksaan dermatologis regio digiti I pedis dekstra tampak pertumbuhan jaringan granulasi di atas kuku dan kulit area periungual yang disertai edema, eritema dan keluarnya pus. Lempeng kuku tampak tumbuh ke dalam kulit periungual atau disebut sebagai onikokriptosis (Gambar 1). Diagnosis secara klinis kasus ini adalah *ingrown toenail pedis dextra* stadium 3.

Terapi untuk kasus ini adalah avulsi kuku parsial yang diikuti dengan matrisektomi menggunakan larutan TCA 90% (Gambar 2). Prosedur avulsi parsial dimulai dengan tindakan aseptik menggunakan larutan povidone iodine di area pembedahan dan dilanjutkan dengan penutupan area operasi menggunakan duk steril. Anestesi blok digital pada sisi medial digiti 1 pedis dekstra menggunakan kombinasi lidokain dan epinefrin diinjeksikan menggunakan spuit 1 cc ke bagian superior dan inferior falang. Tourniket dilakukan di proksimal dari falang untuk mengurangi perdarahan. Proses pembedahan dimulai dengan membersihkan jaringan granulasi diikuti dengan membebaskan sebagian nail plate dari nail bed periungual. Sebagian dari *nail plate* yang mengalami pertumbuhan ke dalam periungual dipotong sampai ujung proksimal di area matriks kuku. Aplikasi lidi kapas steril mengandung TCA 90% dilakukan pada matriks kuku yang telah diavulsi sampai tampak warna putih lalu dibilas dengan cairan salin untuk menghilangkan sisa TCA. Area operasi

Journal of Dermatology, Venereology and Aesthetic | JDVA
http://jdva.ub.ac.id

selanjutnya dibalut dengan salep gentamisin dan dibungkus secara longitudinal dan melingkar untuk kompresi pada area operasi untuk menyatukan kedua sisi luka pada periungual. Bebat luka dibiarkan selama satu minggu.



Gambar 1. Lesi *ingrown nail* stadium 3. Pertumbuhan jaringan granulasi di atas kuku dan kulit area periungual yang disertai edema, eritema dan keluarnya pus. Ditemukan onikokriptosis atau lempeng kuku yang tumbuh ke dalam kulit periungual

Evaluasi hari ke 7 didapatkan keluhan nyeri ringan pada bekas operasi. Pemeriksaan fisik menunjukkan luka kering tanpa ada darah, pus dan pertumbuhan kuku ke dalam kulit periungual.

Evaluasi hari ke 14 dan 3 bulan setelah pembedahan menunjukkan tidak adanya kekambuhan *ingrown toenail* (Gambar 3).

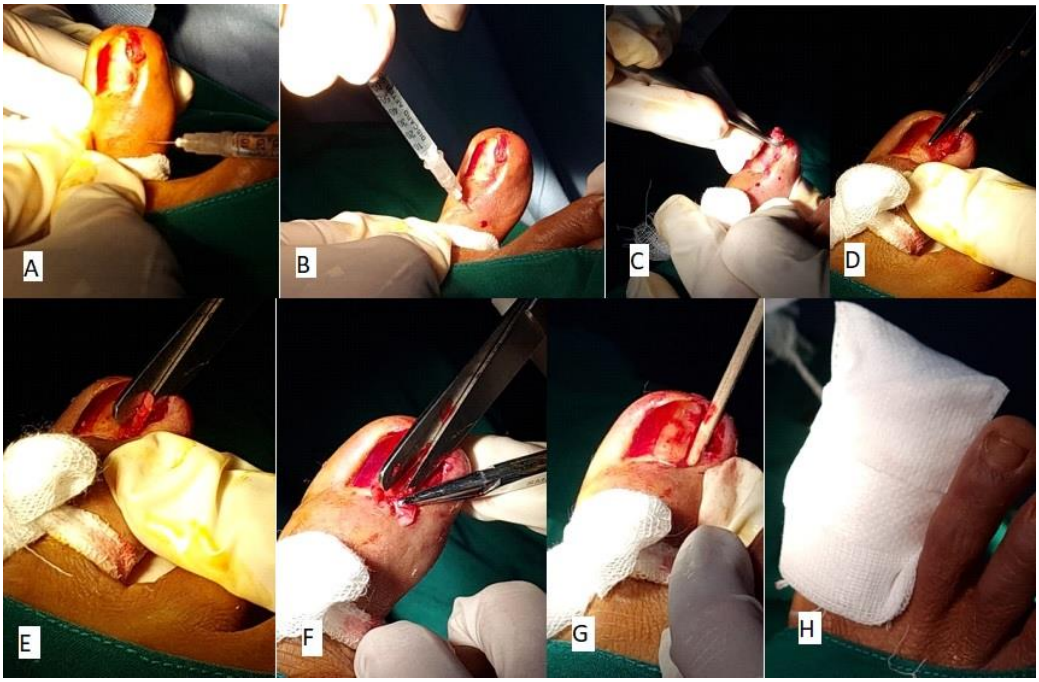

Gambar 2. Prosedur pembedahan. A-B Anestesi blok digiti 1 pedis. C. Kuretase jaringan granulasi. D. Melepaskan lempeng kuu dari *nail bed*. E. Memotong sebagian kuku yang masuk ke dalam periungual. F. Memotong sebagian kuku sampai matriks. G. Matrisektomi kimiawi dengan TCA 90% pada matriks kuku. H. Membebat tekan ibu jari untuk menyatukan kedua sisi luka pada periungual.

Journal of Dermatology, Venereology and Aesthetic | JDVA
http://jdva.ub.ac.id



Gambar 3. Evaluasi terapi. A. Evaluai 7 hari setelah operasi. B dan C. Evaluasi 14 hari dan 3 bulan setelah pembedahan tidak menunjukkan kekambuhan

Pasien disarankan untuk mengangkat area lempeng kuku dua kali sehari untuk menjaga agar pertumbuhan kukunya kembali normal dan tidak melukai area periungual. Pasien juga diedukasi untuk tidak memotong kuku menggunakan pisau kembali, menghindari pemotongan kuku terlalu pendek, menghindari trauma berulang dan tidak menggunakan sepatu yang terlalu sempit.

DISKUSI

Ingrown toenail atau disebut juga dengan *onychocyptosis* adalah kondisi kuku yang terjadi ketika area lipatan kuku (kulit area periungual) ditembus oleh ujung lempeng kuku. *Onychocyptosis* diambil dari bahasa Yunani terdiri dari kata *onyx* artinya paku dan *kryptos* artinya tersembunyi. Gejala klinis penderita diantaranya nyeri, tidak nyaman, kerusakan jaringan, pembentukan jaringan granulasi. Hipertrofi dan granuloma piogenik dapat berkembang di area lateral tepi kuku pada kasus yang lebih berat. Dampak dari pertumbuhan kuku yang abnormal yaitu dapat melukai jaringan lunak disekitar kuku sehingga menimbulkan rasa nyeri, kesulitan dalam berjalan dan gangguan bekerja. Faktor predisposisi dari ingrown nail diantaranya pemotongan kuku yang terlalu pendek, penggunaan alas kaki yang sempit, trauma, kelengkungan lempeng kuku yang berlebihan, kuku yang tipis, lipatan kuku yang tebal, obesitas, kehamilan dan hiperhidrosis.[1]

Perempuan dilaporkan mempunyai risiko 1,45 kali lebih tinggi dibandingkan jenis kelamin laki- laki. Hal ini dihubungkan dengan wanita yang memiliki indeks massa tubuh lebih tinggi, kondisi kehamilan, dan pemilihan alas kaki yang tidak sesuai. Data epidemiologi menyebutkan lokasi predileksi *ingrown nail* yaitu area ibu jari kaki dan terutama mengenai individu usia anak dan dewasa muda. Hal ini mungkin berhubungan dengan peningkatan risiko trauma pada kaki karena gaya hidup yang aktif. Individu lanjut usia atau bayi dapat juga terkena namun cukup jarang.[3] Pasien pada kasus ini mempunyai keluhan yaitu nyeri pada daerah sekitar kuku, terkadang disertai dengan keluarnya nanah. Trauma saat membersihkan kuku menggunakan pisau merupakan faktor risiko pasien ini.

Stadium *ingrown toenail* terbagi menjadi 3 berdasarkan derajat beratnya. Stadium 1 didefinisikan sebagai adanya edema atau eritema ringan dengan nyeri saat penekanan. Stadium 2 ditandai dengan eritema atau edema yang signifikan disertai dengan discharge seropurulen atau luka di lipatan kuku. Stadium 3 ditandai dengan tampak *discharge* seropurulen yang signifikan, pembentukan granulasi atau jaringan hipertropi di atas dinding lateral kuku. Pemilihan terapi perlu memperhatikan stadium dari ingrown nail. Stadium 1 umumnya cukup mendapatkan terapi konservatif sedangkan terapi bedah adalah pilihan untuk *ingrown toenail* stadium 2 dan 3.[4] Penilaian stadium pada pasien kasus termasuk dalam kategori stadium 3 yaitu didapatkan adanya sekret nanah pada area luka dan pada pemeriksaan fisik didapatkan granuloma tumbuh di lipatan kuku sampai di atas kuku. Pasien pada kasus ini mendapatkan terapi bedah berupa avulsi kuku parsial yang dilanjutkan dengan matrisektomi menggunakan TCA 90%.

Avulsi kuku merupakan pemisahan lempeng kuku dari *nail bed* sehingga memungkinkan untuk mengangkat lempeng kuku yang patologis. Avulsi kuku parsial adalah suatu prosedur bedah untuk menghilangkan sebagian kuku yang bermasalah dan sering dilakukan untuk kasus kuku yang tumbuh ke dalam lipatan kuku pada *ingrown toenail*. Angka kekambuhan avulsi kuku pada *ingrown toenail* tinggi. Risiko kekambuhan menurun jika dikombinasikan dengan matrisektomi atau penghancuran matriks secara selektif.[4]

Matrisektomi selektif dapat dilakukan dengan menggunakan pembedahan atau metode kimia. Matrisektomi kimia menggunakan berbagai agen kimia untuk menghancurkan matriks kuku. Pilihan modalitas terapi ini cukup efektif dalam menurunkan risiko kekambuhan dan mempunyai profil efek samping yang lebih ringan sebagai terapi pada *ingrown toenail*.[5]

Studi uji coba komparatif prospektif tahun 2019 mengenai ektifitas jangka panjang dari metode matrisektomi fenolisasi (88%) dan asam trikloroasetat (TCA) (100%) melaporkan bahwa matrikektomi kimia menggunakan TCA sama efektifnya dengan fenolisasi, dengan keuntungan lebih cepat dalam proses penyembuhan jaringan.[6]

Sebuah studi komparatif yang membandingkan efektifitas Natrium Hidroksida 10%, Fenol 88%, dan Asam Trikloroasetat 90% sebagai agen kimiawi untuk matrikektomi parsial dalam penanganan Ingrown toenail tahun 2020 menyimpulkan bahwa TCA merupakan bahan yang efektif untuk matrikektomi kimiawi dengan keunggulan diantaranya durasi nyeri pasca operasi yang lebih singkat dan penyembuhan yang lebih cepat.[7]

Studi meta-analisis yang mempelajari profil efektifitas dan keamanan dari matrikektomi kimiawi dihubungkan dengan jumlah kekambuhan yang lebih rendah. Matriksektomi menggunakan bahan TCA dan NaOH mempunyai kelebihan dibandingkan dengan fenol dalam risiko perdarahan pasca operasi, waktu penyembuhan yang relatif lebih singkat, hasil kosmetik yang baik, tanpa adanya toksisitas sitemik. Efek samping yang dapat timbul berupa nyeri ringan sementara dan infeksi sekunder. Mekanisme kerja TCA adalah menyebabkan nekrosis koagulatif sel melalui denaturasi protein yang luas dan kematian serta kerusakan struktur sel.[2]

Pasien kasus diterapi dengan metode bedah yaitu avulsi kuku parsial dilanjutkan dengan matrisektomi menggunakan TCA 90%. Pemilihan terapi tersebut dengan mempertimbangkan efektifitas dan risiko rekurensi. Pasien kasus ini mengalami perbaikan klinis dan tidak terjadi kekambuhan saat evaluasi pada 3 bulan setelah terapi.

KESIMPULAN

Telah dilaporkan sebuah kasus *ingrown toenail* stadium 3 pada seorang perempuan yang mendapat terapi avulsi kuku parsial dikombinasi dengan matrisektomi menggunakan TCA 90%. Avulsi kuku parsial merupakan suatu prosedur yang digunakan untuk menghilangkan sebagian kuku yang bermasalah. Proses ini dilanjutkan dengan matrisektomi selektif menggunakan TCA 90% untuk menurunkan risiko kekambuhan. Efek samping yang dilaporkan berupa nyeri ringan sementara. Avulsi kuku parsial disertai matrisektomi kimiawi menggunakan TCA merupakan prosedur yang dapat dipertimbangkan sebagai terapi dan mencegah kekambuhan *ingrown nail* stadium 3.

DAFTAR PUSTAKA

1. Borges APP, Pelafsky VPC, Miot LDB, Miot HA. Quality of Life With Ingrown Toenails: A Cross-Sectional Study. Dermatol Surg. 2017;43(5):751-3
2. Chang HC, Lin MH. Comparison of chemical matricectomy with trichloroacetic acid, phenol, or sodium hydroxide for ingrown toenails: A systematic review and network meta-analysis. Acta Dermato-Venereologica. 2020;100(4):1-2.
3. Arica IE, Bostanci S, Kocyigit P, Arica DA. Clinical and sociodemographic characteristics of patients with ingrown nails. Journal of the American Pediatric Medical Association. 2019;109(3):201-6
4. Gheizals S and Lipner S.R. Review of onychocryptosis: epidemiology, pathogenesis, risk factors, diagnosis and treatment. Dermatology Online Journal. 2019;25(2):1
5. Chiriac A, Birsan C, Podoleanu C, Stolnicu S. Chemical or Surgical Treatment in Ingrown Toenails? Practical Issues from a Case Series. Journal of Interdisciplinary Medicine. 2019;4(2):94-7
6. Moustaide K, Aqil N, Gallouj S, Mernissi F.Z. Controlled trial comparing the efficacy of 88% phenol versus 100% trichloracetic acid for chemical matricectomy in the management of ingrown toenail. Our Dermatology Online. 2019;10(2):116-20
7. Ramesh S, Shenoi S.D, Nayak S.U.K. Comparative Efficacy of 10% Sodium Hydroxide, 88% Phenol, and 90% Trichloroacetic Acid as Chemical Cauterants for Partial Matricectomy in the Management of Great Toe Nail Onychocryptosis. Journal of Cutaneous and Aesthetic Surgery. 2020;13(4):314-8