PERBEDAAN MODALITAS TERAPI PADA DUA KASUS ANAK DENGAN GRANULOMA PIOGENIKUM

Dhany Prafita Ekasari[1], Rizky Devitasari[2]
[1&2]Dept./SMF Dermatologi dan Venereologi, Fakultas Kedokteran Universitas Brawijaya,
Rumah Sakit Umum Daerah dr. Saiful Anwar, Malang, Indonesia

Abstrak

Granuloma piogenik (GP) merupakan tumor vaskuler jinak yang terjadi spontan pada kulit dan mukosa, pertumbuhan cepat, permukaan rapuh dan mudah berdarah. Granuloma piogenik terjadi pada semua kelompok usia, namun paling sering terjadi pada bayi dan anak. Terapi GP dikelompokkan menjadi terapi *surgical* dan non *surgical*. Terapi *surgical* meliputi bedah eksisi, eksisi *shave*, elektrodesikasi, elektrokauter, eksisi/ biopsi *punch*. Terapi *non surgical* meliputi *cryotherapy*, skleroterapi, *pulsed dye laser* (PDL), injeksi intralesi, dan topikal. Pasien pertama, anak berusia 9 tahun dengan GP memiliki keluhan benjolan pada kulit kepala sejak 1 bulan, awalnya seukuran kacang hijau namun bertambah besar dalam 1 bulan. Pasien dilakukan eksisi elips, tindakan eksisi diharapkan mampu mengambil jaringan yang mengalami proliferasi dibawahnya, sehingga memiliki rekurensi yang rendah. Pasien kedua, anak berusia 7 tahun dengan GP memiliki keluhan berupa benjolan di sudut bibir kiri sejak 2 minggu, awalnya berupa bintik merah kemudian bertambah besar berukuran 3x5 mm. Pasien dilakukan tindakan eksisi *shave* dahulu, kemudian elektrodesikasi. Kombinasi tindakan diharapkan dapat mencegah rekurensi, dan hasil masing-masing terapi GP memiliki kelebihan dan kekurangan. Pemilihan terapi dipertimbangkan berdasarkan area, ukuran, fasilitas/ peralatan, tenaga medis yang ahli, dan preferensi pasien.

Kata Kunci: Granuloma Piogenik, Eksisi, Elektrodesikasi

DIFFERENT THERAPEUTIC MODALITIES IN TWO PEDIATRIC CASES WITH PYOGENIC GRANULOMA

Abstract

Pyogenic granuloma (GP) is a benign vascular tumor that occurs spontaneously on the skin and mucosa, grows rapidly, has a brittle surface and bleeds easily. Pyogenic granulomas occur in all age groups, but are most common in infants and children. Pyogenic granulomas therapy was classified as surgical and non-surgical. Surgical therapy includes excision, shave excision, electrodesiccation, electrocautery, punch excision/biopsy. Non-surgical therapies include cryotherapy, sclerotherapy, pulsed dye laser (PDL), intralesional injection, and topical. The first patient, a 9-year-old child with complaint of GP on the scalp since 1 month, was initially the size of a pea, but increased in size within 1 month. The patient underwent an elliptical excision, excision is expected to be able to take the proliferating tissue underneath, so that it has a low recurrence rate. The second patient, a 7-year-old child with GP, complained of a lump in the corner of the left lip since 2 weeks, at first it was a red spot, then it grew larger in size to 3x5 mm. The patient was subjected to shave excision first, then electrodesiccation. Combination of modalities is expected to prevent recurrence, and good cosmetic results. The selection is made based on area, size, facilities/equipment, skilled medical personnel, and patient preferences.

Keywords: Pyogenic Granuloma, Excision, Electrodesiccation

Email : dhany_prafita@ub.ac.id

PENDAHULUAN

Granuloma piogenikum (GP) adalah tumor vaskuler proliferasi jinak pada kulit dan membran mukosa yang sering mengikuti suatu trauma minor dan infeksi. Granuloma piogenikum dapat terjadi pada semua umur dan merupakan salah satu dari tumor-tumor vaskuler yang paling sering didapatkan pada bayi dan anak-anak, juga dapat terjadi pada orang dewasa, terutama pada wanita hamil. Tumor ini sering timbul soliter, namun dapat terjadi lesi-lesi satelit yang multipel.[1,2]

Sebuah penelitian retrospektif di Inggris menemukan bahwa sebagian besar granuloma piogenikum (86%) terjadi pada permukaan kulit dan paling sering terjadi pada anak-anak dan dewasa muda, dengan sedikit dominasi laki-laki. Granuloma piogenikum berkembang lebih jarang pada permukaan mukosa. Lesi intraoral terjadi pada 1 dari 25.000 orang dewasa. Lokasi yang paling umum dari GP mukosa adalah mukosa mulut (69%) dan hidung (15%), dengan lesi konjungtiva, serviks, dan vagina masing-masing menyumbang sekitar 5% dari lesi mukosa.[3,4]

Penyebab GP sampai sekarang belum diketahui secara pasti, namun biasanya timbul setelah terjadi trauma minor. Kemungkinan faktor predisposisi lainnya meliputi iritasi kronis, peningkatan hormon seks wanita, infeksi, virus onkogenik, dan anastomosis arteriovenosa. Granuloma piogenikum mempunyai kecenderungan untuk timbul kembali dan rekurensinya dapat mencapai 40–50%, sehingga diperlukan pemilihan tatalaksana yang juga memeliki peran dalam mengurangi tingkat rekurensi dari GP. Penatalaksanaan GP dapat berupa bedah eksisi, bedah listrik, bedah beku, laser, atau kombinasi di antaranya dan krim imiquimod. Pemilihan tatalaksana dapat didasarkan pada daerah lesi, ukuran lesi dan preferensi pasien.[3,5]

LAPORAN KASUS

KASUS 1

Seorang anak laki-laki berusia 9 tahun datang diperiksakan ke Poliklinik ke klinik dermatologi dan venereologi RS dr. Saiful Anwar (RSSA) Malang dengan keluhan terdapat benjolan di kulit kepala. Benjolan muncul sejak sekitar 1 bulan sebelumnya berukuran sebesar biji kacang. Benjolan mudah berdarah jika tersentuh seperti mengenakan baju dan terkena handuk setelah mandi. Pasien tidak merasa nyeri maupun gatal. Pasien menyangkal terdapat benjolan serupa di bagian tubuh lain.

Pasien tidak memiliki riwayat keluhan benjolan serupa sebelumnya. Riwayat trauma pada lokasi lesi sebelumnya disangkal. Riwayat keluarga yang memiliki keluhan serupa disangkal. Ibu pasien pernah mengoleskan minyak tawon pada benjolan namun tidak ada perubahan. Pasien merupakan siswa sekolah dasar dengan aktivitas sehari-hari pergi ke sekolah dan sebagian mengikuti sekolah daring. Aktivitas lainya yang sering dilakukan adalah bermain bola.

Pada pemeriksaan fisik, keadaan umum pasien tampak baik dan tanda-tanda vital dalam batas normal. Pemeriksaan kelenjar getah bening *colli*, aksila dan inguinal tidak didapatkan pembesaran. Pemeriksaan dermatologis pada regio *scalp* area parietal dekstra, didapatkan nodul eritematosa, soliter, ukuran diameter sekitar 1 cm, berbatas tegas tepi ireguler, perabaan padat kenyal, terlokalisir, darah (-), tidak nyeri saat ditekan (gambar 1). Pada pemeriksaan dermoskopi terdapat area kemerahan homogen, *white rail lines*, *white collarete*, dan krusta kecoklatan (Gambar 2).



Gambar 1. Pemeriksaan dermatologis scalp. Nodul eritematosa, berbatas tegas, tepi regular, diameter sekitar 1 cm.

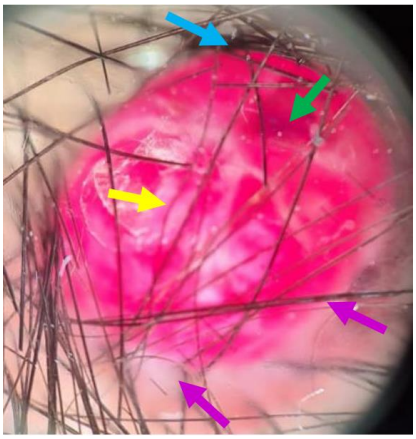

Gambar 2 Pemeriksaan dermoskopi. Tampak area merah homogen (→), dengan *white rail lines* (→), *white collarette* (→) dan krusta kecoklatan minimal(→)

Berdasarkan anamnesis, pemeriksaan fisik dan dermoskopi pasien didiagnosis granuloma piogenikum. Tatalaksana pasien dengan tindakan eksisi elips (Gambar 3).



Gambar 3. **Tindakan Eksisi.** Pasien dilakukan pengambilan jaringan secara eksisi elips.

Pemeriksaan histopatologi jaringan (gambar 4) menunjukkan potongan jaringan sebagian dilapisi epitel skuamosa kompleks dan terdapat hiperkeratosis ringan. Pada subepidermis terdapat proliferasi pembuluh darah bercabang membentuk lobulus dan diantaranya terdapat jaringan fibrosa. Gambaran tersebut menyimpulkan gambaran granuloma piogenikum (*lobular capillary hemangioma*).

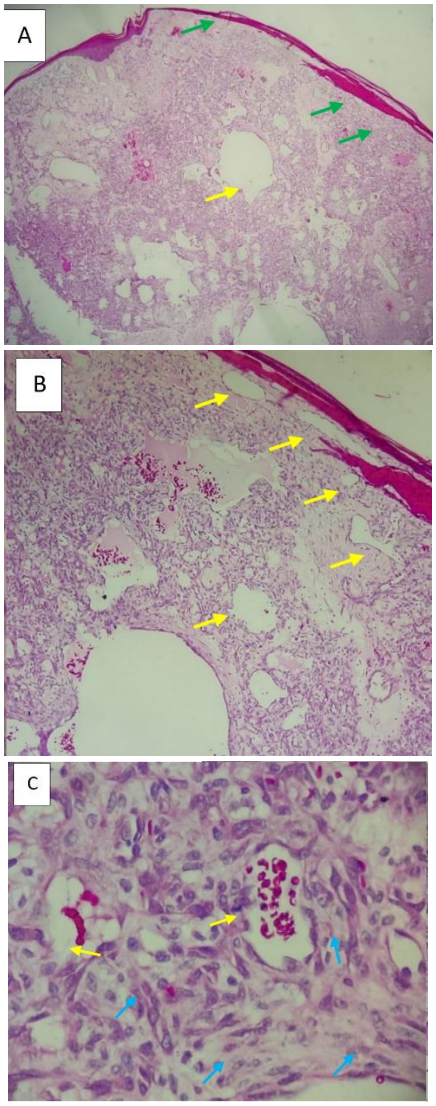

Gambar 4. Pemeriksaan Histopatologi. (A) gambaran epidermis dengan kesan menipis, terdapat hiperkeratosis ringan (→)(Perbesaran 100x, Pengecatan HE). (B) subepidermis terdapat proliferasi pembuluh darah bercabang membentuk lobulus (→) (Perbesaran 200x, pengecatan HE) dan (C) Diantara prolifersi pembuluh darah, terdapat jaringan fibrosa (→) (Perbesaran 400X, pengecatan HE)

Pasca eksisi pasien diberikan salep gentamisin 2 kali sehari. Evaluasi dilakukan 7 hari pasca eksisi, tampak luka jahitan telah mengering, area luka menyatu, tidak didapatkan darah maupun pus (gambar 5)



Gambar 5 Evaluasi hari ke 7 pasca eksisi. Tampak area luka menutup, darah (-), pus (-) krusta kehitaman (+).

KASUS 2

Seorang anak laki-laki berusia 7 tahun datang diperiksakan ke poliklinik dermatologi dan venereologi RS dr. Saiful Anwar (RSSA) Malang dengan keluhan terdapat benjolan disamping bibir. Benjolan muncul sejak sekitar 2 minggu sebelumnya, awalnya berbentuk seperti bintik kecil berwarna merah namun bertambah besar. Benjolan tersebut mudah berdarah saat tidak sengaja tersentuh. Pasien tidak merasa nyeri maupun gatal. Pasien menyangkal terdapat benjolan serupa di bagian tubuh lain.

Pasien tidak memiliki riwayat keluhan benjolan serupa sebelumnya. Riwayat trauma pada lokasi lesi sebelumnya disangkal. Riwayat keluarga yang memiliki keluhan serupa disangkal. Riwayat pengobatan, ibu pasien mengoleskan salep berwarna hitam yang dibeli sendiri di apotek 3 kali oles tiap malam hari, namun tidak ada perubahan. Pasien merupakan siswa sekolah dasar dan merasa malu serta sering diejek teman oleh karena benjolan tersebut.

Pada pemeriksaan fisik, keadaan umum pasien tampak baik dan tanda-tanda vital dalam batas normal.

Pemeriksaan kelenjar getah bening *colli*, aksila dan inguinal tidak didapatkan pembesaran. Pemeriksaan dermatologis pada area sudut bibir kiri, didapatkan papul eritematosa, berbentuk bulat-oval, soliter, dengaan ukuran 3x5 mm berbatas tegas tepi ireguler, perabaan padat kenyal, terlokalisir, darah (-), tidak nyeri saat ditekan (gambar 6). Pada pemeriksaan dermoskopi terdapat area kemerahan homogen, krusta coklat kehitaman, dan *white rail lines* (Gambar 7).



Gambar 6. Pemeriksaan dermatologis sudut bibir. Papul eritematosa, berbentuk oval, berbatas tegas, tepi reguler, konsistensi kenyal, ukuran 3x5 mm.

Diagnosis GP pada pasien ditegakkan berdasarkan anamnesis, pemeriksaan fisik dan dermoskopi. Tatalaksana pada pasien dengan dilakukan *shave* eksisi dan dilanjutkan dengan elektrodesikasi.

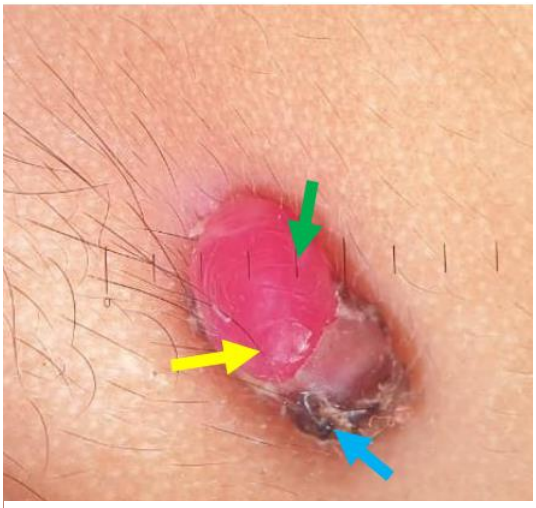

Gambar 7 Pemeriksaan dermoskopi. Tampak area merah homogen (→), dengan *white rail lines* (→), dan krusta coklat kehitaman (→)

Pemeriksaan histopatologi jaringan (gambar 8) menunjukkan potongan jaringan sebagian dilapisi epitel skuamosa kompleks, pada stroma terdapat proliferasi pembuluh darah berukuran kecil hingga besar dilapisi sel endotel, dipisahkan oleh jaringan ikat fibrosa, membentuk lobulus-lobulus. Gambaran tersebut sesuai dengan granuloma piogenikum (*lobular capillary hemangioma*). Evaluasi dilakukan 7 hari pasca eksisi, tampak luka telah mengering (gambar 9).

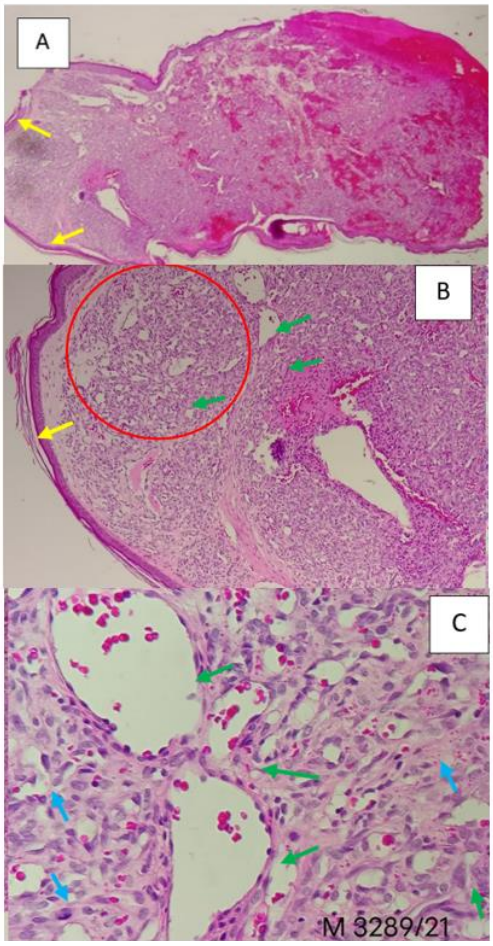

Gambar 8. Pemeriksaan Histopatologi. (A) gambaran epidermis dengan kesan menipis, terdapat hiperkeratosis ringan (→) (Perbesaran 100x, Pengecatan HE). (B) Kapiler berlapis endotel (→), membentuk lobulus-lobulus (O) (pembesaran 200x, pengecatan HE). (C) proliferasi pembuluh darah berukuran kecil hingga besar dilapisi sel endotel (→), dipisahkan oleh jaringan ikat fibrosa (→) Perbesaran 400X, pengecatan HE)



Gambar 9. Follow up pasien. (A) Lesi awal (B) Pasca *shave* eksisi dan elektrodesikasi, berupa makula eritema, soliter, berbatas tegas berukuran 3 mm (C) 7 hari pasca tindakan, lesi berupa makula hipopigmentasi, soliter, batas tidak tegas.

PEMBAHASAN

Granuloma piogenikum (GP) disebut juga sebagai *lobular capillary hemangioma*, *Crocker and Hartzell's disease, granuloma pediculatum benignum, benign vascular* tumor dan granuloma gravidarum.[1,5] Granuloma piogenikum adalah tumor vaskuler jinak yang terjadi spontan pada kulit dan membran mukosa, pertumbuhan cepat, permukaan rapuh dan mudah berdarah.[6,7] Granuloma piogenikum tidak bersifat infeksius pada lokasi terjadinya trauma, atau pada malformasi kapiler. Penyebab granuloma piogenikum diduga terkait dengan trauma, infeksi virus, salah satunya adalah *Human Papilloma Virus* tipe 2, iritasi yang bersifat kronik, faktor hormonal dan kehamilan, gigitan serangga, dan stimulasi iatrogenik seperti pasca prosedur perawatan gigi.[2,8] Mayoritas pasien dengan GP melaporkan bahwa munculnya lesi secara spontan dengan tidak adanya faktor pencetus. Diperkirakan 7-14% dengan riwayat trauma ringan atau iritasi kronis di lokasi lesi.[3,6]

Granuloma piogenikum biasanya muncul sebagai nodul eritematosa soliter dengan permukaan halus dan konsistensi lunak. Terkadang tertutup krusta dan umumnya dikelilingi oleh skuama kolaret putih tipis. Biasanya muncul sebagai massa tanpa rasa sakit dengan perdarahan berulang di kepala (pipi, dahi), batang tubuh, tungkai, dan lipatan kuku. Pada mukosa sering pada bibir dan gingiva. Lesi GP jarang sembuh spontan.[1,2] Oleh karena mudah berdarah, lesi sering dijumpai dengan adanya erosi, dan krusta. Secara klinis dijumpai krusta

hemoragik atau adanya ulserasi pada 46% kasus GP.[3,7]

Granuloma piogenikum dapat terjadi pada semua kelompok usia, namun paling sering terjadi pada bayi dan anak. Tidak terdapat perbedaan prevalensi yang signifikan antara perempuan dan laki-laki. Suatu studi menyebutkan insiden GP mencapai puncaknya pada dekade kedua kehidupan, dengan predominansi sedikit lebih tinggi pada laki-laki, sementara lesi mukosa lebih sering didapatkan pada perempuan, predominan pada usia dekade keempat. Granuloma piogenikum pada laki-laki terjadi pada usia kanak-kanak hingga akhir usia 20 tahun, sementara pada perempuan sering terjadi pada usia 30-40 tahun. Rerata usia diagnosis terjadinya GP antara lain 6-10 tahun.[3]

Menurut *American Osteopathic College of Dermatology* (AOCD), granuloma piogenikum tumbuh kembali hingga separuh dari semua kasus. Bahkan setelah pengobatan yang berhasil, granuloma piogenikum dapat muncul kembali di area yang sama atau di tempat lain. Menurut beberapa penelitian, tingkat kekambuhan bisa mencapai 40%.[3,6]

Kasus pertama, pasien laki-laki berusia 9 tahun dengan keluhan adanya benjolan kemerahan pada area kepala dan mudah mengalami perdarahan. Pasien tidak memiliki riwayat trauma serta penggunaan obat-obatan sebelumnya. lesi berupa nodul eritematosa, berbentuk bulat, berukuran 1 cm, konsistensi padat kenyal, nyeri tekan Kasus kedua, pasien laki-laki 7 tahun dengan benjolan kecil berwarna merah pada sudut bibir kiri, mudah berdarah apabila tidak sengaja tersentuh, benjolan pada area lain disangkal. Pada pemeriksaan fisik terdapat papul eritematosa dengan ukuran 3x5 mm, sebagian lesi yang tertutup krusta coklat kehitaman.

Etiologi dan patogenesis yang mendasari dari GP masih belum dipahami sepenuhnya.[2,9] Mekanisme yang diduga berperan antara lain ketidakseimbangan faktor proangiogenik dan antiangiogenik, menyebabkan proliferasi cepat dari kapiler dan neovaskular yang rapuh dan terlobulasi.[10] Perkembangan lesi granuloma pyogenik kemudian dapat dibagi menjadi 3 fase, yaitu fase seluler, fase kapiler atau vaskuler, dan fase *involutionary*. Pada GP, mutasi BRAF c.1799T>A pada sel endotel diduga berperan penting dalam patogenesis GP. Sel endotel kemudian mengekspresikan CD34, ICAM-1, VCAM-1, yang akan menyebabkan peningkatan densitas mikrovaskuler. Terjadinya trauma diduga dapat menyebabkan jaringan granulasi yang reaktif, meningkatkan faktor proangiogenik seperti *vascular endothelial growth factor* (VEGF) yang berperan dalam terjadinya GP. Trauma meningkatkan pelepasan substansi endogen terutama faktor angiogenik dari sel tumor dan menyebabkan gangguan sistem vaskuler. [2,9]

Beberapa peneliti menyatakan bahwa GP merupakan suatu proses tumor reaktif. Granuloma piogenikum terjadi akibat proliferasi jaringan ikat yang berlebihan setelah terpapar stimulus atau cedera. Setelah terjadi

cedera, terjadi pembentukan jaringan granulasi melalui proses migrasi sel inflamasi, migrasi dan proliferasi sel endotel vaskuler dan fibroblas, serta sintesis matriks ekstraseluler. Proses ini dikendalikan oleh berbagai macam sitokin. Salah satu sitokin yang diketahui terkait dengan terjadinya GP adalah faktor pertumbuhan, khususnya bFGF, yaitu protein angiogenik pengikat heparin. Faktor pertumbuhan ini bersifat sangat mitogenik terhadap sel endotel kapiler dan dapat menginduksi angiogenesis. Pada GP, jumlah maksimum bFGF disintesis dan dilepaskan dari beberapa makrofag dan sel mast ke dalam matriks ekstraseluler selama neovaskularisasi jaringan granulasi.[2,9]

Diagnosis GP ditegakkan melalui anamnesis dan pemeriksaan dermatologis. Akan tetapi dapat terjadi salah diagnosis dikarenakan morfologi klinis yang tidak spesifik.[8] Sebagian besar GP tampak sebagai lesi tunggal, namun GP juga dapat tampak sebagai lesi multipel berkelompok, atau diseminata.[2] Granuloma piogenikum awalnya berupa papul yang bertambah besar dengan cepat, dapat tampak sebagai nodul vaskuler eksofit eritematosa, berukuran besar atau kecil dengan permukaan yang kasar dan erosi.[1] Seringkali GP muncul sebagai lesi berwarna kemerahan atau eritematosa, namun dapat juga berwarna keunguan, merah muda, atau putih, tergantung pada vaskularisasi.[11] Granuloma piogenikum mudah berdarah dan menjadi faktor yang menyebabkan pasien datang ke dokter untuk berobat. Ukuran lesi GP bervariasi, namun umumnya tidak melebihi 2 cm.[1,12] pada kasus pertama dan kedua, lesi berwarna kemerahan, berupa papul dan nodul berukuran kurang dari 2 cm, lesi tersebut bertambah besar dalam kurun waktu 1 bulan. Pasien datang ke rumah sakit dikarenakan terdapat riwayat perdarahan berulang.

Pemeriksaan dermoskopi (gambar 10) pada GP menunjukkan area kemerahan atau merah muda yang homogen, berkaitan dengan banyaknya pembuluh darah kapiler kecil yang berproliferasi, dan merupakan struktur dermoskopik yang sering ditemukan dengan sensitivitas 96% dan Negative Predictive value (NPV) 92,9%. Namun, lesi ini ditemukan juga pada kondisi lain seperti *amelanotic melanoma* (89% kasus). Struktur yang mirip disebut dengan *milky area* yang terdapat pada 93% bagian dari *amelanotic/ hypomelanotic melanomas.* Gambaran lain berupa *white rail lines*, yaitu suatu garis atau pita putih yang memotong lesi. Gambaran histopatologi *white rail lines* menunjukkan suatu septa fibrosa yang berada pada sekitar dan mengelilingi kapiler atau lobulus. Struktur ini memiliki sensitivitas 81%, namun memiliki *Positive Predictive Value* (PPV) dan NPV yang rendah untuk GP. Struktur *white rail lines* juga ditemukan pada *amelanotic melanoma* (23%) dan karsinoma sel basal (14%). Pemeriksaan dermoskopi dapat dijumpai bentuk suatu lingkaran atau busur yang mengelilingi lesi, disebut dengan *white collarete*. *White collarete* merupakan struktur yang paling spesifik untuk GP, dengan spesifitas sebesar 90,7%, sensitivitas 73% dan PPV 87%. Namun, dalam beberapa

penelitian struktur tersebut dapat ditemukan pada *amelanotic melanoma*, karsinoma sel basal, *Spitz naevus* dan angiokeratoma.[7] Kasus pertama, terdapat gambaran dermoskopi berupa area merah homogen, *white rail lines*, *white collarete*, dan krusta coklat. Kasus kedua terdapat area merah homogen, *white rail lines*, dan krusta coklat kehitaman. Adanya struktur tersebut mendukung pada GP.

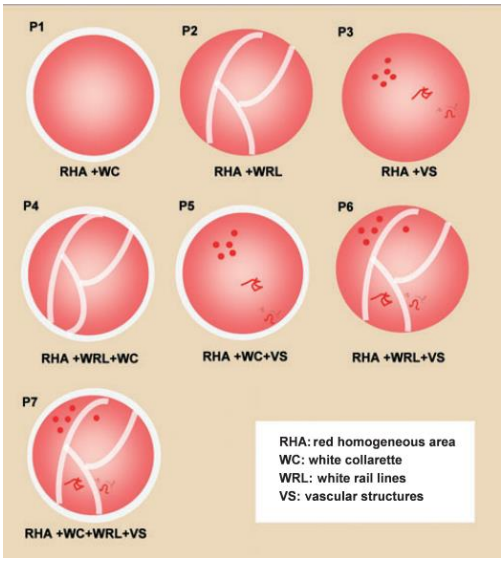

Gambar 10. Pola dermoskopi Granuloma piogenikum. Pola P1, GP dengan *reddish homogeneous area* (RHA) dan *white collarete* (WC); P2, RHA dan *white rail lines* (WRL); P3, RHA dan *vascular structures* (VS); P4, RHA, WC dan WRL ; P5, RHA, WC dan VS; P6, RHA, WRL dan VS; P7, RHA, WC, WRL dan VS [7].

Gambaran histopatologi GP ditandai banyaknya neovaskularisasi yang menyerupai jaringan granulasi. Terdapat epitel skuamosa kompleks mengalami parakeratinisasi hiperplastik serta jaringan kapiler yang berproliferasi membentuk lobus-lobus, serta dapat dijumpai adanya sel darah dan eksudat inflamasi.[4,13] Kedua kasus diatas memiliki gambaran histopatologi sesuai dengan GP yaitu terdapat proliferasi jaringan pembuluh darah yang membentuk banyak lobus dengan jaringan fibrosa diantaranya.

Beberapa pilihan terapi untuk GP dikelompokkan menjadi terapi *surgical* dan non *surgical*. Terapi *surgical* meliputi bedah eksisi, eksisi *shave*, elektrodesikasi, elektrokauter, eksisi *punch* / biopsi. Terapi *non surgical* meliputi *cryotherapy*, skleroterapi, PDL, injeksi intralesi, dan topikal.[1,18]

Bedah eksisi merupakan terapi konvensional yang merupakan pilihan utama dalam terapi GP dikarenakan memiliki angka rekurensi yang rendah. Tindakan ini perlu memperhatikan area yang memiliki banyak pembuluh darah, saraf superfisial, dan tendon.[18] Bedah eksisi dengan *direct closure* tingkat rekurensinya lebih rendah dibandingkan dengan kauterisasi. Pembuluh darah pada GP memiliki vaskularisasi yang cenderung berlebih ke dermis dengan pola menyerupai kerucut, sehingga dengan melakukan eksisi diharapkan proliferasi vaskuler yang berlebih pada area tersebut dapat berkurang sehingga mencegah kekambuhan. Eksisi dilakukan hanya sekali, tidak memerlukan *follow up* yang berkepanjangan, dan sekaligus prosedur diagnostik karena jaringan yang dieksisi dapat dikirim untuk pemeriksaan histopatologi. Eksisi dan *primary closure* tidak direkomendasikan untuk lesi pada area kosmetik seperti wajah.[1,2] Beberapa indikasi tindakan eksisi pada GP diantaranya adalah lesi berukuran besar biasanya untuk lesi jinak dengan ukuran 1-2 cm, terdapat infeksi berulang,

adanya rekurensi dengan terapi medikamentosa.

Rekurensi dapat terjadi hingga 4 tahun setelah eksisi, sebesar 16%-50%.[6] Penelitian Grilmore *et al.*, melakukan eksisi pada 384 pasien GP, memiliki rekurensi sebesar 3,7% (4 pasien), namun efek timbul scar sebesar 55%.[19] Rekurensi GP terendah didapatkan pada prosedur tatalaksana eksisi dengan tingkat rekurensi 2,94%, dan *cryotherapy* dengan tingkat rekurensi 1,62%.[17] Menurut buku panduan anak *Nelson Textbook of Pediatrics*, merekomendasikan tindakan eksisi dengan atau tanpa kauter.[19] Rekurensi GP dapat terjadi meskipun lesi GP tidak memiliki kecenderungan menjadi infiltratif atau menjadi malignan. Rekurensi lesi sering terjadi pada kasus di mana eksisi yang dilakukan kurang lebar atau kurang dalam (eksisi inkomplit), serta kegagalan untuk mengendalikan etiologi, misalnya menghindari trauma berulang pada lokasi lesi.[11]

Proses elektrodesikasi menggunakan elektroda yang ditempatkan beberapa mm diatas permukaan kulit/lesi, sehingga pijaran akan meyebabkan kerusakan jaringan. Penyembuhan akibat eketrodesikasi dapat menimbulkan skar yang minimal sampai dengan tanpa skar. Penggunaan elektrodesikasi pada lesi GP sering dipadukan dengan tindakan lain salah satunya adalah eksisi *shave*.[1,13]

Eksisi *shave* merupakan tindakan dengan melakukan sayatan atau pemotongan dengam neggunakan silet atau skapel. Eksisi *shave* sering dikombinasikan dengan elektrodesikasi, dengan tujuan agar memiliki tingkat respon yang tinggi dengan kekambuhan rendah. Eksisi *shave* dilakukan pada GP dengan diameter 0,2-0,5 serta pada lesi yang bertangkai. Dalam suatu penelitian, 55% pasien yang diterapi dengan shave eksisi dan elektrodesikasi, memiliki masalah pigmentasi yang minimal dan tidak ada angka kekambuhan.[2,4]

Bedah eksisi dengan *primary closure* direkomendasikan karena memiliki kekambuhan yang rendah, dapat dilakukan dalam satu sesi pengobatan, jaringan yang telah terambil dapat dilakukan pemeriksaan histopatologis. Namun, memiliki resiko adanya skar linear, sehingga tindakan eksisi cenderung dilakukan pada area non kosmetik. Terapi lain yang dapat digunakan sebagai alternatif tindakan untuk eradikasi lesi, berdasarkan fasilitas tindakan, ukuran, lokasi, preferensi dari pasien dan kemampuan tenaga medis.[18]

Kasus pertama didapatkan lesi besar, berukuran 1 cm, area kulit kepala, dengan. Berdasarkan pertimbangan ukuran, lokasi, tingkat rekurensi, serta kemungkinan apabila terjadi skar linear, maka pasien dilakukan eksisi elips pada area dan dijahit menggunakan teknik *simple interrupted suture.* Tindakan eksisi diharapkan mampu mengambil jaringan yang mengalami proliferasi dibawahnya, sehingga memiliki rekurensi yang rendah. Kasus kedua didapatkan lesi pada sudut bibir dengan bentuk bulat-oval dengan ukuran 3x5 mm. Dengan mempertimbangkan ukuran lesi yang masih kecil, lokasi

pada tepi bibir, serta jaringan diperiksa secara histopatologis. Pasien dilakukan tindakan eksisi *shave* terlebih dahulu, kemudian dilakukan elektrodesikasi. Kombinasi tindakan tersebut diharapkan dapat mencegah rekurensi dan memberikan hasil kosmetik yang baik.

KESIMPULAN

Terapi granuloma piogenikum masih menjadi tantangan, dikarenakan pencapaian hasil yang bervariasi setelah mendapatkan terapi, serta tingginya angka rekurensi. Pemilihan terapi didasarkan pada area lesi, ukuran lesi, fasilitas/ peralatan, tenaga medis yang ahli, dan preferensi pasien. Pada kedua kasus, diberikan modalitas terapi yang berbeda berdasarkan ukuran dan lokasi lesi. Keduanya memberikan hasil yang baik, namun follow up tetap terus dilakukan untuk memantau kejadian rekurensi GP.

TINJAUAN PUSTAKA

1. Ezzedine, K. & Harris, J. E. Vitiligo. in *Fitzpatrick's Dermatology 9th edition* (eds. Kang, S. et al.) 1330–1350 (McGraw-Hill Education, 2019).
2. Khorsand K, Gupta D. Pyogenic Granuloma (Lobular Capillary Hemangioma). InEvidence-Based Management of Head and Neck Vascular Anomalies 2018 (pp. 53-57). Springer, Cham.
3. Amanda Borden III MS, John WH. Pyogenic granuloma: an overview of pathogenesis, diagnosis, and management. Consultant. 2018;58(6):e181.
4. Biradar N, Shetty NK. Management of Pyogenic granuloma in pediatric: Case series. International Journal of Medical Reviews and Case Reports. 2021;5(1):27-30.
5. Shi C, Ren Y, Feng J, Guo W, Zheng X. Conjunctival granulomatous capillary haemangioma in children: case report and review of the literature. BMC pediatric
6. Jowkar F, Boroujeni NH, Hoseinpour S, Aslani FS. Case Report Recurrence of Scalp Pyogenic Granuloma with Satellitosis in 4 . 5 - Year - Old. Indian J Paediatr Dermatology. 2018;351–3.
7. Zaballos M, Ozdemir F, Zalaudek, Banuls SA, Puig, Argenziano G, Malvehy J. Dermoskopy of pyogenic granuloma: a morphological study. British Journal of Dermatology, *163(6), 1229–1237*. doi:10.1111/j.1365-2133.2010.10040.x
8. Saoji VA, Rambhia KD, Goyal MM. Recurrent pyogenic granuloma with satellitosis in a 5-year-old child. Indian Journal of Paediatric Dermatology. 2020 Apr 1;21(2):145.
9. Elmas ÖF, Akdeniz N, Acar EM, Kilitçi A. Pyogenic granuloma and nodular kaposi's sarcoma: Dermoscopic clues for the differential diagnosis. Turkish J Med Sci. 2019;49(5):1471–8.
10. Sarwal P, Lapumnuaypol K. Pyogenic Granuloma. Stat Pearls [Internet]. 2020 Apr 21 [cited 2021 Sep 12]; Available from:

http://europepmc.org/books/NBK556077.
11. Erbasar GNH, Senguven B, Gultekin SE, Cetiner S. Management of a recurrent pyogenic granuloma of the hard palate with diode laser: A case report. J Lasers Med Sci [Internet]. 2016;7(1):56–61. Available from: http://dx.doi.org/10.15171/jlms.2016.12
12. Rancan A, Boscarelli A, Codrich D, Berti I, Guida E, Schleef J. Pyogenic granuloma arising within capillary malformations in children: A case report and literature review. Dermatology reports. 2021 Aug 1;13(2).
13. Shenoy MM, Asifya A, Pinto M. Sclerotherapy: a bloodless approach in treatment of pyogenic granuloma in children. Iranian Journal of Dermatology. 2020 Jul 1;23(2):76-9.s. 2021 Dec;21(1):1-6.
14. Plachouri KM, Georgiou S. Therapeutic approaches to pyogenic granuloma: an updated review. Int J Dermatol. 2019;58(6):642–
15. Al-Turfy IA, Najim SF. Evaluation of the response of pyogenic granuloma to 0.5% topical timolol solution. Our Dermatology Online/Nasza Dermatologia Online. 2020 Oct 1;11(4).
16. Kamal R, Dahiya P, Puri A. Oral pyogenic granuloma: Various concepts of etiopathogenesis. J Oral Maxillofac Pathol. 2012;16(1):79–82.
17. Arora B, Singh S. Giant granuloma pyogenicum of scalp: A rare presentation. 17 Int J Case Reports Images. 2017;8(3):217.
18. Lee J, Sinno H, Tahiri Y, Gilardino MS. Treatment options for cutaneous pyogenic granulomas: a review. Journal of plastic, reconstructive & aesthetic surgery. 2011 Sep 1;64(9):1216-20.
19. Gilmore A, Kelsberg G, Safranek S. What's the best treatment for pyogenic granuloma?.