LAPORAN KASUS

EFEKTIVITAS TERAPI BENZATIN PENISILIN DIBANDINGKAN DOKSISIKLIN DENGAN EVALUASI KLINIS DAN SEROLOGIS PADA PASIEN SIFILIS SEKUNDER DENGAN KOINFEKSI *HUMAN IMMUNODEFICIENCY VIRUS* (HIV)

Lita Setyowatie[1], Kaorie Bunga Saviestya[2]
[1&2]Dept./SMF Dermatologi dan Venereologi, Fakultas Kedokteran Universitas Brawijaya,
Rumah Sakit Umum Daerah dr. Saiful Anwar, Malang, Indonesia

ABSTRAK

Sifilis merupakan salah satu infeksi menular seksual yang bersifat kronik progresif. Sifilis memiliki berbagai spektrum klinis aktif dan periode asimptomatik. Sejumlah 80,6% pria yang mengalami sifilis adalah LSL, dan 47% mengalami koinfeksi dengan *Human Immunodeficiency Virus* (HIV). Benzatin penisilin merupakan pilihan terapi pada semua stadium sifilis. Pada kasus alergi terhadap penisilin terapi alternatif menggunakan doksisiklin dan azitromisin diketahui memiliki efikasi setara dengan benzatin penisilin pada parameter serologis. Seorang laki-laki 29 tahun, LSL, terdiagnosis HIV, mengeluhkan bercak kemerahan di seluruh tubuh sejak dua bulan yang lalu tanpa rasa gatal. Pemeriksaan dermatologis tampak makula eritematosa multipel, batas tegas, tepi ireguler, dan alopesia difus. Status venereologis pada *corpus* penis, skrotum, dan perianal tampak ulkus dangkal, dasar eritematosa, multipel, batas tegas, tepi indurasi, dan tidak nyeri. Pemeriksaan VDRL reaktif 1:256, TPHA reaktif titer >1:5120. Pasien didiagnosis sifilis sekunder dan direncanakan untuk injeksi benzatin penisilin 2,4 juta unit dosis tunggal namun saat *skin test* didapatkan hasil positif sehingga terapi diganti dengan tablet doksisiklin 2x100mg selama 14 hari namun evaluasi 1 bulan kemudian menunjukkan peningkatan titer VDRL menjadi >1:512 sehingga dilakukan injeksi benzatin penisilin 2,4 juta unit dosis tunggal. Perbaikan secara klinis maupun serologis mulai terlihat setelah pengobatan dengan benzatin penisilin dengan nilai titer VDRL menurun secara signifikan menjadi 1:32 pada evaluasi bulan ke-1 dan 1:16 pada bulan ke-3 serta tidak didapatkan lesi baru. Benzatin penisilin memberikan perbaikan klinis dan serologis yang lebih baik dibandingkan dengan doksisiklin dalam tatalaksana sifilis sekunder pada pasien HIV.

Kata Kunci: benzatin penisilin, doksisiklin, evaluasi terapi, HIV, sifilis sekunder

ABSTRACT

Syphilis is a sexually transmitted infection that is chronically progressive. Syphilis has a wide spectrum of clinically active and asymptomatic periods. A total of 80,6% of men with syphilis were MSM, and 47% was coinfected with HIV. A 29-year-old man, MSM, diagnosed with HIV, complained of red patches all over his body since two months ago without itching. Benzathine penicillin is treatment choice for syphilis in all stage. In case of penicillin allergy, alternative treatment with doxycycline and azithromycin has similar efficacy with benzathine penicillin through serological evaluation. Dermatological examination showed multiple erythematous macules, well-defined margins, irregular edges, and diffuse alopecia. Venereological status of corpus penis, scrotum, and perianal showed multiple shallow ulcers, erythematous base, well-defined margins, indurated edges, and painless. VDRL titer reactive 1:256 and TPHA titer reactive >1:5120. Patient was diagnosed with secondary syphilis and planned for injection of benzathine penicillin 2.4 million units single dose but the skin test was positive so the treatment replaced with doxycycline 2x100mg for 14 days. Evaluation 1 month later showed an increase in VDRL titer to >1:512 so patient got injection of benzathine penicillin 2.4 million units single dose. Clinical and serological improvement began to be seen with decreasing VDRL titer significantly to 1:32 at the first month evaluation and 1:16 at the third month and no new lesions were found. Benzathine penicillin provides better clinical and serological improvement compared with doxycycline in the treatment of secondary syphilis in HIV patient.

Keywords: benzathine penicillin, doxycycline, HIV, secondary syphilis, treatment evaluation
Email : lita84dv@ub.ac.id

Pendahuluan

Sifilis merupakan salah satu infeksi menular seksual yang bersifat kronik progresif dan disebabkan oleh *Treponema pallidum*[1,2]. Sifilis memiliki perjalanan penyakit yang terdiri dari sifilis primer, sifilis sekunder, sifilis laten dan sifilis tersier[1-3]. Kasus sifilis banyak ditemukan pada pasien berusia 15 hingga 49 tahun. Insiden ini didominasi terutama oleh pria yang berhubungan seksual dengan pria (LSL)[4,5]. Sejumlah 80,6% pria yang mengalami sifilis adalah LSL, dan separuh dari populasi tersebut (47%) mengalami koinfeksi dengan *Human Immunodeficiency Virus* (HIV)[5].

Manifestasi klinis pada sifilis bergantung pada fase perjalanan penyakitnya. Sifilis primer umumnya ditandai dengan *chancre*, sementara sifilis sekunder umumnya ditandai dengan lesi makulopapular simetris disertai dengan kondiloma lata dan gejala sistemik[2]. Pada sifilis sekunder dapat terjadi keterlibatan organ seperti hepatitis, glomerulonefritis, arthritis, iridosiklitis, dan meningitis[5]. Infeksi sifilis banyak ditemukan pada pasien dengan koinfeksi HIV, dan insiden ini meningkat seiring dengan berjalannya waktu, terutama pada kelompok LSL. Perilaku seksual yang tidak aman meningkatkan transmisi infeksi. Gejala sifilis pada pasien HIV umumnya serupa dengan pasien tanpa koinfeksi HIV, namun pasien HIV berisiko untuk mengalami manifestasi klinis yang lebih atipikal dan agresif[2,6]. Adanya koinfeksi HIV pada sifilis dapat menyebabkan peningkatan progresi penyakit, hasil pengobatan yang kurang efektif, gejala yang tumpang tindih, lesi *chancre* multipel, serta gangguan respon serologi berupa titer yang tinggi, *false-negative*, dan seroreaktivitas yang lambat[7].

Centers for Disease Control and Prevention (CDC) merekomendasikan penggunaan injeksi benzatin penisilin sebagai terapi untuk sifilis pada berbagai stadium. Tidak terdapat perbedaan pada regimen terapi kasus sifilis dengan koinfeksi HIV. Penambahan dosis benzatin penisilin ataupun antibiotik yang lain pada pasien sifilis primer dan sekunder dengan HIV tidak menunjukkan peningkatan efikasi terapi. Selain benzatin penisilin, beberapa alternatif terapi lain untuk sifilis yaitu doksisiklin, tetrasiklin, dan azitromisin dapat diberikan terutama pada pasien yang memiliki alergi terhadap penisilin[8]. Beberapa studi menunjukkan bahwa penggunaan doksisiklin pada pasien sifilis awal memiliki efikasi yang setara dengan penisilin berdasarkan parameter serologis[9-13].

Laporan kasus ini akan memaparkan kasus sifilis sekunder pada pasien HIV yang diterapi dengan menggunakan doksisiklin. Tujuan laporan kasus ini adalah untuk mengetahui penatalaksanaan yang tepat dan pentingnya monitoring pada kasus sifilis dengan koinfeksi HIV.

Laporan Kasus

Pasien laki-laki berusia 29 tahun datang ke klinik rawat jalan kulit dan kelamin Rumah Sakit Umum Daerah dr. Saiful Anwar Malang (RSSA) dengan keluhan timbul bercak kemerahan pada seluruh tubuhnya. Pasien mengeluhkan timbul bercak kemerahan sejak dua bulan yang lalu. Awalnya bercak kemerahan tersebut

muncul di kepala dan kemudian menyebar ke badan, kemaluan, hingga telapak kaki dan telapak tangan. Keluhan bercak kemerahan ini tidak disertai dengan rasa gatal maupun nyeri. Sebelum muncul bercak, tidak didapatkan riwayat demam, nyeri kepala, sariawan, nyeri tenggorokan, maupun mual dan muntah.

Pasien juga mengeluhkan rambut rontok sejak dua bulan yang lalu diikuti dengan bercak kemerahan pada area kulit kepala. Keluhan ini tidak disertai gatal maupun ketombe. Selain itu pasien juga mengeluhkan pandangan kabur pada kedua matanya sejak 1 bulan yang lalu. Saat ini tidak didapatkan keluhan demam, nyeri kepala, kesulitan menelan, kejang, kelemahan anggota gerak, maupun batuk lama pada pasien.

Pasien telah berobat ke dokter spesialis kulit dan kelamin di rumah sakit swasta dua minggu yang lalu dan didiagnosis dengan sifilis sekunder dan mendapatkan terapi salep gentamisin untuk kemerahan pada area kepala kemudian dirujuk ke RSSA untuk mendapatkan injeksi benzatin penisilin. Pasien telah terdiagnosis HIV oleh dokter spesialis penyakit dalam di rumah sakit swasta sejak Mei 2021 dan mendapatkan terapi obat antiretroviral (ARV) FDC Dolutegravir / Lamivudine / Tenofovir 1x1 tablet sejak dua bulan yang lalu. Riwayat alergi obat-obatan disangkal oleh pasien.

Riwayat sosial pasien belum pernah menikah dan saat ini tinggal dengan keluarganya. Sebelumnya pasien bekerja sebagai petugas kebersihan di hotel namun sudah berhenti sejak terdiagnosis HIV. Pasien adalah seorang laki-laki yang berhubungan seksual dengan laki-laki (LSL). Pertama kali pasien berhubungan seksual yaitu dengan cara anogenital 7 tahun yang lalu. Pasien mengaku memiliki 3 pasangan seksual laki-laki dalam 7 tahun terakhir. Pasien biasa berhubungan seksual secara oral maupun anogenital dan tidak pernah menggunakan kondom. Pasien berganti-ganti posisi sebagai *top* dan *bottom.* Pasien mengaku terakhir berhubungan seksual 8 bulan yang lalu secara anogenital dan orogenital tanpa menggunakan kondom. Pasien tidak mengetahui apakah pasangannya ada yang terinfeksi HIV. Keluhan bercak merah di tubuh, duh tubuh, luka dan kutil di alat kelamin maupun sekitar anus pasangan seksualnya disangkal oleh pasien.

Pemeriksaan fisik didapatkan keadaan umum pasien tampak sakit ringan dengan kesadaran *composmentis*. Tanda vital menunjukkan tekanan darah 110/70 mmHg, denyut nadi 88x/menit, laju pernafasan 18x/menit, dan suhu aksila 36,6ºC. Pada kedua mata pasien didapatkan konjungtivitis (**Gambar 1 A**). Tidak ditemukan pembesaran kelenjar getah bening pada leher, aksila, dan inguinal.

Pemeriksaan status dermatologis regio *scalp* (**Gambar 1 A**) tampak alopesia difus dan *patch* eritematosa multipel, batas tegas, tepi ireguler, bentuk dan ukuran bervariasi.

Regio labialis (**Gambar 1 A**) tampak *patch* eritematosa multipel, batas tegas, tepi ireguler, bentuk dan ukuran bervariasi, disertai erosi dan beberapa tertutup krusta kuning kehitaman. Regio trunkus anterior dan trunkus posterior, ekstremitas superior dan inferior dekstra dan sinistra, dan palmar dan dorsum manus dekstra dan sinistra (**Gambar 1 B**) tampak makula eritematosa multipel, batas tegas, tepi ireguler, bentuk dan ukuran bervariasi. Pada digiti II manus sinistra tampak diskromia dan onikodistrofi (**Gambar 1 C**) dan pada plantar pedis dekstra dan sinistra (**Gambar 1 D**) tampak plak dan papul eritema, multipel, batas tegas, permukaan verukosa, bentuk dan ukuran bervariasi dan beberapa tertutup krusta kekuningan.

Pemeriksaan status venereologis (**Gambar 2**) regio pubis, *glans* penis, *meatus* uretra eksternal, dan perineum dalam batas normal serta preputium tersirkumsisi. *Corpus* penis, skrotum, dan perianal tampak ulkus dangkal, dasar eritematosa, multipel, batas tegas, tepi indurasi, tidak nyeri

.

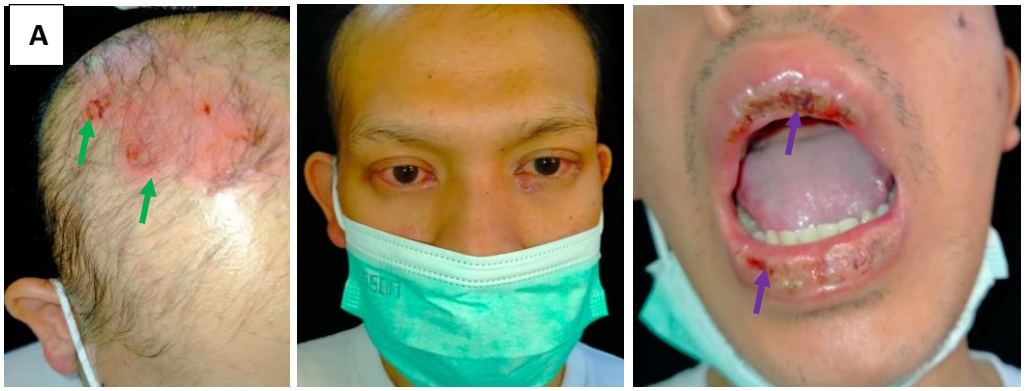



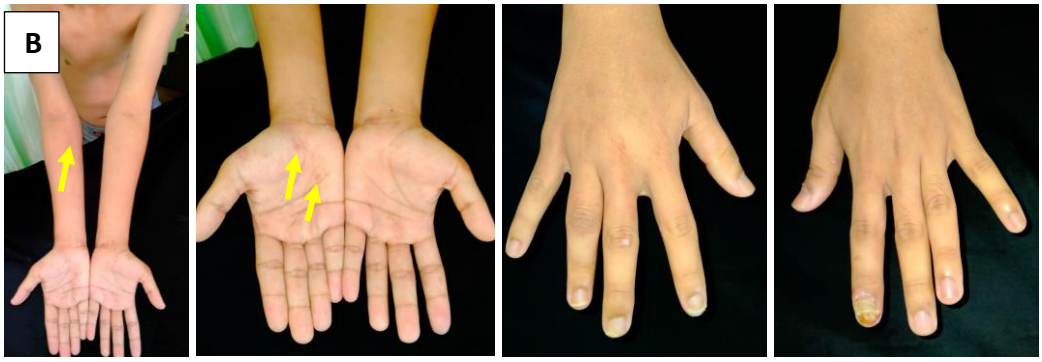



Gambar 1. Pemeriksaan Status Dermatologis. A. Regio *scalp* tampak alopesia difus dan *patch* eritematosa multipel, batas tegas, tepi ireguler, bentuk dan ukuran bervariasi ( ), konjungtivitis mata kanan dan kiri dan **regio labialis** tampak *patch* eritematosa multipel, batas tegas, tepi ireguler, bentuk dan ukuran bervariasi, disertai erosi dan beberapa tertutup krusta kuning kehitaman ( ) **B. Regio trunkus anterior dan trunkus posterior, ekstremitas superior dan inferior dekstra dan sinistra, palmar dan dorsum manus dekstra dan sinistra** tampak makula eritematosa multipel, batas tegas, tepi ireguler, bentuk dan ukuran bervariasi ( ) **C. Digiti II manus sinistra** tampak diskromia dan onikodistrofi ( ) **D. Plantar pedis dekstra dan sinistra** tampak plak dan papul eritema, multipel, batas tegas, permukaan verukosa, bentuk dan ukuran bervariasi dan beberapa tertutup krusta kekuningan ( )



Gambar 2. Pemeriksaan Status Venereologis. *Corpus* penis, skrotum, dan perianal tampak ulkus dangkal, dasar eritematosa, multipel, batas tegas, tepi indurasi, tidak nyeri

Pemeriksaan penunjang *Dark Field Microscope* (DFM) pada ulkus dangkal perianal tidak tampak *spirochaeta Treponema pallidum*. Pemeriksaan penunjang laboratorium *rapid test* Anti-HIV reaktif dengan CD4 65 sel/uL. Pemeriksaan *Venereal Disease Research Laboratory* (VDRL) reaktif dengan titer 1:256 dan *Treponema pallidum Haemaglutination Assay* (TPHA) reaktif dengan titer >1:5120. Berdasarkan anamnesis, pemeriksaan fisik, dan pemeriksaan penunjang pasien didiagnosis dengan sifilis sekunder, suspek sifilis okular dan HIV. Pasien direncanakan untuk mendapatkan injeksi benzatin penisilin 2,4 juta IU intramuskular dosis tunggal namun saat dilakukan *skin test* menunjukkan hasil positif sehingga injeksi benzatin penisilin ditunda dan pasien diberikan terapi per oral doksisiklin 2x100mg selama 14 hari. Pengobatan ARV tetap dilanjutkan. Selain itu pasien juga disarankan untuk mengompres area erosi menggunakan NaCl 0,9% 3 kali sehari selama 10 menit dan dilanjutkan dengan asam fusidat 2% dua kali sehari. Pasien dikonsultasikan ke departemen oftalmologi RSSA dan didiagnosis dengan konjungtivitis

follicular dan uveitis intermediate okuli dekstra dan sinistra dan mendapatkan terapi per oral prednisone 40 mg per hari dan tetes mata Hyaloph® 6 kali sehari. Pasien juga dikonsultasikan ke departemen neurologi RSSA untuk skrining adanya neurosifilis dengan hasil saat ini masih tidak didapatkan kondisi neurosifilis. Pasien disarankan untuk evaluasi ulang titer VDRL pada bulan 1, 3, 6, 9, 12, dan 24 setelah pengobatan dan diedukasi untuk tidak melakukan hubungan seksual selama pengobatan.

Pada evaluasi bulan pertama setelah pengobatan dengan doksisiklin tampak adanya perbaikan pada lesi *patch* eritematosa pada area tubuh, ekstremitas, dan genital yang sebagian besar telah berubah menjadi *patch* hipopigmentasi maupun hiperpigmentasi dan tidak didapatkan keluhan timbulnya bercak baru pada kulit. Hasil pemeriksaan CD4 mengalami peningkatan yaitu 299 sel/uL namun titer VDRL juga mengalami peningkatan menjadi >1:512. Pasien kemudian diberikan injeksi benzatin penisilin 2,4 juta IU intramuskular dosis tunggal yang sebelumnya telah dilakukan *skin test* dan hasilnya negatif. Tidak didapatkan adanya reaksi Jarisch-Herxheimer setelah injeksi benzatin penisilin. Pasien disarankan untuk evaluasi ulang titer VDRL pada bulan 1, 3, 6, 9, 12, dan 24. Pada evaluasi bulan pertama setelah pengobatan dengan benzatin penisilin tidak ditemukan adanya lesi baru pada pasien dan didapatkan titer VDRL yang menurun yaitu 1:32. Pada evaluasi bulan ketiga setelah injeksi benzatin penisilin pada pasien sudah tidak didapatkan adanya lesi baru pada kulit dan mukosa serta perbaikan kondisi alopesia (**Gambar 3**). Secara umum kondisi pasien sudah tampak perbaikan ditandai dengan adanya peningkatan berat badan setelah rutin mengonsumsi ARV dan titer VDRL mengalami penurunan kembali yaitu 1:16. Pasien dianjurkan untuk tetap kontrol dan melakukan pemeriksaan titer VDRL pada bulan 6, 9, 12, dan 24

.

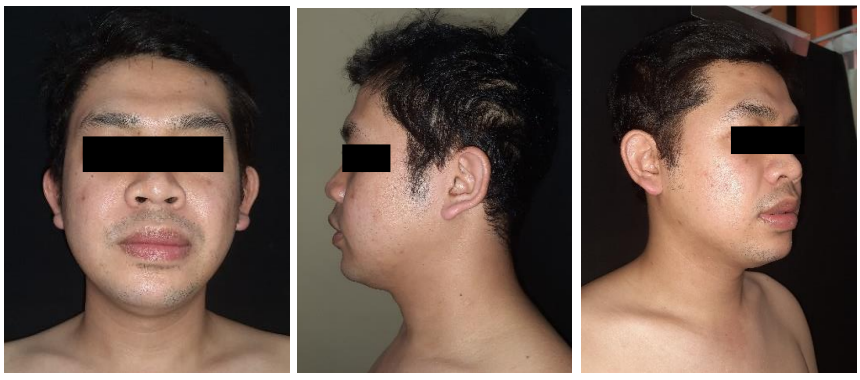










Gambar 3. Evaluasi Bulan Ketiga. Lesi berupa makula dan patch hiperpigmentasi pada ekstremitas inferior dekstra dan sinistra, skrotum, dan perianal. Lesi baru (-), alopesia (-).

Diskusi

Sifilis adalah penyakit infeksi kronik yang bersifat progresif dengan berbagai spektrum klinis aktif (primer, sekunder, tersier) dan periode asimtomatik yang disebut latensi[1-3]. Sifilis disebabkan oleh *Treponema pallidum.* Bakteri ini merupakan bagian dari famili *Spirochaetacceae*. Karakteristik utama dari bakteri famili *Spirochaetacceae* adalah berbentuk spiral, motilitas *corkscrew*, dan adanya flagella *periplasmic* yang disebut endoflagella. Bakteri ini dapat dilihat menggunakan mikroskop *darkfield* atau *phase contrast*[4].

World Health Organization (WHO) memperkirakan sekiranya 11 juta kasus sifilis baru terjadi pada pasien berusia 15 hingga 49 tahun di dunia tiap tahunnya. Sifilis merupakan kasus yang sering terjadi di negara berkembang dan khususnya pada kelompok risiko tinggi di negara maju[14]. Kasus sifilis di Amerika Serikat per 100.000 penduduk meningkat dalam 2 dekade terakhir, dari 11,2 pada tahun 2000 menjadi 27,4 pada tahun 2016. Populasi ini didominasi oleh pria yang berhubungan seksual dengan pria (LSL). Sejumlah 80,6% pria yang mengalami sifilis adalah LSL, dan separuh dari populasi ini (47%) mengalami koinfeksi dengan *Human Immunodeficiency Virus* (HIV)[4]. Pada tahun 2014, dari 19.999 kasus sifilis primer dan sekunder yang dilaporkan di Amerika Serikat, sejumlah 12.226 (61,1%) terjadi pada pria LSL. Tingginya kasus pada LSL diduga karena perilaku seksual yang tidak aman, seperti multipartner, serosorting (memilih pasangan seks yang memiliki status HIV serupa), serta penggunaan obat-obatan rekreasional. Kasus sifilis terbanyak didapatkan pada pasien berusia 20 hingga 29 tahun[2]. Di Indonesia, prevalensi sifilis pada tahun 2011 didapatkan masih tinggi, terutama pada populasi waria yaitu sebanyak 25%, perempuan penjaja seks langsung sebesar 10%, warga binaan lembaga pemasyarakatan 5%, pria berisiko tinggi 4%, perempuan penjaja seks tidak langsung 3%, dan pengguna narkoba suntik 3%. Prevalensi sifilis pada LSL dengan HIV positif sebesar 23,8% sedangkan pada LSL dengan HIV negatif sebesar 16,67%[15]. Pada kasus ini didapatkan pasien adalah seorang pria berusia 29 tahun. Pasien merupakan seorang pria LSL yang terdiagnosis HIV dan telah mendapatkan terapi ARV. Secara demografi, usia, dan jenis kelamin pasien sesuai dengan demografi pasien sifilis yang dilaporkan.

Penyakit sifilis yang tidak diobati dapat berlanjut menjadi beberapa tahapan penyakit yakni sifilis stadium primer, sekunder, laten dan tersier[2]. Sifilis primer ditandai dengan munculnya ulkus atau *chancre* (ulkus durum) di lokasi kontak infeksi dalam 10-90 hari (rerata 3 minggu) setelah koitus suspektus. Ulkus berbentuk bulat oval, 1-2 cm, tepi indurasi, memiliki dasar bersih tanpa eksudat, dan tidak nyeri. Bagian yang mengelilingi ulkus meninggi dan keras dan umumnya soliter[2]. Pada pasien yang telah terinfeksi HIV, dapat dijumpai ulkus

yang multipel, tanpa indurasi, dengan tepi yang tidak beraturan[1]. Pembesaran kelenjar getah bening inguinal bilateral tanpa disertai nyeri sering ditemukan pada sebagian besar pasien. Ulkus ini sering ditemukan pada genital, perineum dan anus[2]. Pada laki-laki sering didapatkan di penis (terutama di glans penis atau sekitar sulkus koronarius) dan skrotum. Pada perempuan didapatkan di vulva, serviks, *fourchette* atau perineum[1]. Akan tetapi, lesi sifilis dapat terjadi di bagian tubuh manapun. Ulkus dapat sembuh spontan tanpa pengobatan dalam waktu 3-6 minggu, dan jika dengan pengobatan dapat sembuh dalam waktu 1-2 minggu[2]. Tanpa pengobatan, patogen dapat menginvasi sel endotel dan menghasilkan penyebaran hematogen sehingga terjadi infeksi secara sistemik[1].

Sifilis sekunder ditandai dengan lesi mukokutan dan keterlibatan organ[2]. Sifilis sekunder terjadi akibat multiplikasi dan penyebaran *Treponema* ke seluruh tubuh[1]. Sifilis sekunder umumnya terjadi kurang lebih 3-12 minggu setelah *chancre* atau dalam 6 bulan setelah kontak[2,4]. Terdapat bermacam-macam temuan lesi kulit sifilis sekunder. Lesi dapat berupa *Roseola syphilitica* (ruam makulopapular merah kecoklatan, diskret, berukuran 0,5 - 2 cm, umumnya ditutupi oleh sisik, namun dapat berbentuk lesi halus, folikular, atau pustular. Lesi yang muncul melibatkan seluruh badan, ekstremitas, termasuk telapak tangan dan kaki, serta lesi membran mukosa), *Biett collarette* (sisik putih seperti cincin pada permukaan lesi papul), *Crown of Venus* atau *corona veneris* (lesi menyerupai dermatitis seboroik di sepanjang garis rambut sehingga menyerupai mahkota), *Clavi syphilitici* (lesi plantar dapat menyerupai *callus* yang dapat meluas hingga aspek lateral dan posterior), *Alopecia syphilitica* (kebotakan seperti *moth eaten*) atau difusa[2]. Lesi kulit pada sifilis sekunder umumnya tidak mengandung banyak *Treponema* sehingga tidak terlalu infeksius[2]. Serupa dengan lesi kulit, terdapat bermacam-macam temuan lesi mukosa sifilis sekunder. Lesi dapat berupa *mucous patches* yakni erosi berwarna putih kekuningan pada lidah sehingga *papilla lingualis* nampak menghilang. *Mucous patches* yang saling berkonfluens kemudian disebut sebagai *Plaques fauchée en prairie*. Selain di lidah, *mucous patches* dapat ditemukan di area rongga mulut lain atau pada sudut bibir disebut "*split papules*" (papul yang terbelah dengan erosi dibagian tengahnya). Selain itu *mucous patches* juga dapat ditemukan pada membran mukosa lain seperti genitalia[2]. Karakteristik lesi tidak nyeri dan dapat disertai oleh limfadenopati submandibular atau servikal[18]. Lesi mukosa pada sifilis sekunder bersifat sangat infeksius begitu pula dengan kondilomata lata. Kondilomata lata merupakan papul atau plak putih keabuan berbatas tegas, datar, lembab dengan permukaan mengalami maserasi. Kondilomata lata sering muncul pada area yang berada dekat dengan *chancre* primer, umumnya pada perineum atau sekitar anus, hal ini diduga disebabkan oleh penyebaran *Treponema* secara langsung dari lesi primer. Selain itu kondilomata lata dapat ditemukan pada area yang lembab lain seperti ketiak, antar jari kaki, lipatan bawah payudara dan umbilikus[2]. Pasien sifilis sekunder dapat disertai gejala sistemik

berupa nyeri telan akibat faringitis/tonsilitis, *malaise*, nyeri kepala, penurunan berat badan, demam, nyeri otot dan tulang, gastritis, hepatitis, gangguan ginjal (*membranous glomerulopathy*), abnormalitas hematologi meliputi limfopenia dan anemia serta limfadenopati bilateral simetris sering ditemukan[2]. Sifilis sekunder dapat sembuh spontan tanpa pengobatan dalam waktu 4-12 minggu setelah muncul gejala[2]. Setelah mengalami resolusi, pasien akan memasuki fase laten. Lesi sekunder dapat muncul kembali, umumnya dalam jangka waktu 1 bulan setelah infeksi.

Pemeriksaan status dermatologis pasien menunjukkan alopesia difus pada *scalp* dan makula dan *patch* eritematosa multipel, batas tegas, tepi ireguler, bentuk dan ukuran bervariasi pada trunkus anterior dan posterior dan ekstremitas superior dan inferior desktra dan sinistra. Pada regio labialis tampak *patch* eritematosa multipel, batas tegas, tepi ireguler, bentuk dan ukuran bervariasi, disertai erosi dan beberapa tertutup krusta kuning kehitaman. Pada digiti II manus sinistra tampak diskromia dan onikodistrofi tampak plak dan papul eritema, multipel, batas tegas, permukaan verukosa, bentuk dan ukuran bervariasi dan beberapa tertutup krusta kekuningan. Pemeriksaan status venereologis pada *corpus* penis, skrotum, dan perianal tampak ulkus dangkal, dasar eritematosa, multipel, batas tegas, tepi indurasi yang tidak terasa nyeri. Berdasarkan anamnesis dan pemeriksaan fisik, gejala yang dialami pasien sesuai dengan gejala yang dapat muncul pada sifilis sekunder.

Pada infeksi sifilis, deteksi antibodi merupakan alat utama yang dapat digunakan untuk mendiagnosis dan skrining sifilis. Pemeriksaan serologi pada sifilis secara umum dibagi menjadi dua, yaitu tes treponemal dan nontreponemal[2]. Tes ini dapat digunakan untuk mendiagnosis, namun hasilnya tidak akan positif atau reaktif sebelum manifestasi klinis tampak setidaknya selama tiga minggu[15]. Tes nontreponemal yang paling umum dilakukan adalah tes VDRL dan *rapid plasma reagin* (RPR). Pemeriksaan ini dapat dilakukan untuk mendiagnosis dan pemantauan sifilis. VDRL dan RPR mulai menjadi reaktif 4 hingga 5 minggu setelah terjadinya infeksi, dan sensitivitas 100% pada 12 minggu, kemudian turun menjadi nonreaktif pada 25 hingga 30% masa sifilis laten. Pemeriksaan ini dapat dilaporkan secara kualitatif, berupa reaktif dan nonreaktif, atau secara kuantitatif dalam bentuk titer[2]. Pada pasien HIV, pemeriksaan serologis sifilis dapat menunjukkan respon yang berbeda misalnya dengan peningkatan hasil titer serologis yang berlebihan atau seroreaktivitas yang muncul lebih lambat dibandingkan pasien tanpa HIV. Titer RPR yang sangat tinggi juga dapat ditemukan pada pasien HIV tanpa sifilis karena pemeriksaan serologis nontreponemal ini juga mendeteksi antibodi terhadap antigen non spesifik seperti reagin, cardiolipin dan lecithin dimana pada pasien dengan HIV memiliki antibody anticardiolipin dan antilecithin sehingga dapat mengakibatkan hasil *false positive*[16].

Tes treponemal pada sifilis antara lain yaitu tes *T. pallidum particle agglutination* (TPPA), tes

microhemagglutination assay untuk *T. pallidum* (MHA-TP), tes *fluorescent treponemal antibody absorption assay* (FTA-Abs), tes *T. pallidum hemagglutination* (TPHA), dan *immunoassay* enzim treponema. Tes ini menggunakan *T. pallidum* sebagai antigen, baik dalam bentuk fragmen maupun bentuk utuh, untuk mendeteksi adanya antibodi *T. pallidum*. Dibandingkan dengan tes nontreponemal, pemeriksaan ini lebih sulit untuk dilakukan, namun memiliki sensitivitas yang lebih baik pada fase awal dan lanjutan, serta spesifisitas yang sedikit lebih tinggi. Tes treponemal mengeksklusi kemungkinan adanya reaksi false positif dari tes nontreponemal. Pasien yang pernah mengalami sifilis umumnya akan memiliki hasil tes treponemal reaktif seumur hidup bahkan setelah terapi berhasil. Tes treponemal sensitif dan spesifik terutama pada fase sifilis sekunder dan laten. Pemeriksaan ini tidak digunakan untuk monitor penyakit[2]. Tes TPHA dapat dikombinasikan dengan VDRL dan RPR untuk memaksimalkan deteksi infeksi primer saat dilakukan skrining[17].

Pemeriksaan mikroskop *darkfield* merupakan satu-satunya pemeriksaan yang dapat mendiagnosis sifilis dengan segera[15]. Pemeriksaan mikroskop darkfield merupakan alat diagnosis yang disarankan untuk kasus *chancre*, lesi lembap, dan pada kondiloma lata dan *patch* mukosa. Pemeriksaan mikroskop *darkfield* dapat menunjukkan hasil yang positif bahkan sebelum tes serologis menjadi reaktif. Akan tetapi, pemeriksaan ini tidak disarankan untuk dilakukan pada lesi oral karena bisa didapatkan *false positive* dengan bakteri *Treponema* nonpatogenik. Sampel untuk pemeriksaan ini dapat diambil dari lesi *chancr*e atau lesi kondiloma lata setelah krusta dibersihkan dan permukaan lesi dibersihkan menggunakan salin. Sampel eksudat serosa kemudian diambil menggunakan slide dan ditetesi saline sebelum ditutup dengan *cover slide*. Sensitivitas pemeriksaan ini 74 hingga 79% namun menurun seiring berjalannya waktu karena bakteri *Treponema* yang mati tidak dapat menunjukkan motilitas yang diperlukan untuk diagnosis. Pemberian antibiotik topikal pada lesi dapat menyebabkan hasil pemeriksaan *false negative*[2]. Pada pasien dilakukan pemeriksaan serologis VDRL dan TPHA dan didapatkan hasil VDRL reaktif dengan titer 1:256 dan TPHA reaktif dengan titer >1:5120. Pemeriksaan mikroskop *darkfield* tidak ditemukan adanya bakteri *T.pallidum* dan pada pasien tidak dilakukan pemeriksaan biopsi histopatologi.

Injeksi benzatin penisilin dosis tunggal 2,4 juta unit merupakan tatalaksana lini pertama untuk sifilis primer dan sekunder[8,18]. Pada pasien yang alergi penisilin, *ceftriaxone* 1 gram intravena atau intramuskular setiap hari selama 10 hari menghasilkan efek terapeutik yang serupa[19]. Selain itu, doksisiklin 100 mg dua kali sehari selama 14 hari merupakan alternatif pengobatan sifilis yang efektif terutama pada pasien dengan hipersensitivitas terhadap penisilin[18]. Doksisiklin merupakan generasi kedua dari tetrasiklin dan sudah digunakan di seluruh dunia sejak tahun 1967[20]. Doksisiklin merupakan antibiotik yang bersifat bakteriostatik yang

berpengaruh pada unit sintesis protein ribosom. Melalui administrasi secara oral, doksisiklin hampir terabsorbsi sempurna pada saluran cerna. Konsentrasi doksisiklin pada sirkulasi sebesar 80-95% ditemukan berikatan dengan protein plasma. Secara umum doksisiklin dapat ditoleransi secara baik, namun beberapa efek samping utama yang ditimbulkan antara lain adalah erosi esofagus (55%) dan fotosensitivitas (36%)[20]. Dosis doksisiklin yang direkomendasikan untuk pasien dewasa adalah 200 mg per hari dengan dosis harian maksimal adalah 300 mg[20]. Pada kasus sifilis, sebuah studi meta analisis menunjukkan bahwa efikasi *ceftriaxone* sebanding dengan penisilin dalam penatalaksanaan sifilis awal yang dibuktikan dengan tingkat respon serologis yang baik dan angka kegagalan terapi yang rendah[19]. Efektivitas *ceftriaxone* ini masih lebih baik bila dibandingkan dengan penggunaan doksisiklin atau tetrasiklin. Sementara itu, beberapa penelitian seperti yang dilakukan oleh Xiao *et al*., Li *et al*., dan Tsai *et al*., menunjukkan bahwa tidak didapatkan perbedaan hasil yang signifikan berdasarkan hasil pemeriksaan serologis pada bulan ke-6 dan bulan ke-12 pasien sifilis sekunder yang diterapi dengan doksisiklin dibandingkan dengan benzatin penisilin sehingga doksisiklin dinilai efektif sebagai alternatif terapi sifilis[9-11]. Untuk pasien yang alergi terhadap golongan penisilin dan memiliki kepatuhan yang rendah terhadap pengobatan dan *follow-up* seharusnya dilakukan desensitisasi dan tetap diberikan terapi dengan penisilin G. Tindakan *skin test* terhadap pasien sifilis yang akan diberikan injeksi benzatin penisilin masih kontroversial dikarenakan jumlah kasus pasien yang mengalami alergi penisilin dianggap berlebihan karena pada sebagian besar kasus tetap dapat mentoleransi pengobatan yang diberikan, sedangkan kasus alergi yang sesungguhnya hanya dilaporkan sebesar 1,5-6,1%, namun menurut CDC apabila didapatkan hasil *skin test* yang positif maka pasien disarankan untuk dilakukan desensitisasi sebelum memulai terapi[18]. Pada pasien diberikan terapi menggunakan tablet doksisiklin 100 mg dua kali sehari selama 14 hari dikarenakan *skin test* terhadap benzatin penisilin menunjukkan hasil positif. Doksisiklin merupakan terapi alternatif yang menjadi pilihan pada pasien yang memiliki riwayat alergi terhadap penisilin berdasarkan CDC. Pada pasien diberikan terapi dengan doksisiklin karena pasien memiliki kepatuhan yang cukup baik. Saat *follow-up* titer VDRL bulan pertama setelah pemberian terapi doksisiklin didapatkan hasil titer VDRL >1/512 yang meningkat 2 kali lipat dibandingkan titer sebelum terapi sehingga pasien kemudian dilakukan injeksi benzatin penisilin 2,4 juta unit dosis tunggal. Sebelumnya telah dilakukan *skin test* ulang dan didapatkan hasil negatif sehingga kemungkinan hasil *skin test* terdahulu yang menunjukkan hasil positif bukan merupakan reaksi alergi yang diperantarai oleh IgE. Tidak didapatkan reaksi Jarisch-Herxheimer setelah pasien mendapatkan injeksi benzatin penisilin. Perbaikan secara klinis maupun serologis mulai terlihat setelah pengobatan dengan benzatin penisilin dengan nilai titer VDRL menurun secara signifikan menjadi 1/32 pada evaluasi bulan ke-1 dan 1/16 pada

evaluasi bulan ke-3 serta kondisi lesi yang mulai memudar bahkan menghilang tanpa adanya lesi baru.

Pengobatan sifilis yang efektif ditandai dengan menghilangnya lesi dalam hitungan hari. Pemeriksaan RPR akan menunjukkan hasil negatif setelah 1 hingga 2 tahun pada hampir semua kasus, atau lebih lama pada kasus sifilis sekunder[21]. Pemeriksaan ulang untuk *follow up* pada pasien sifilis primer dan sekunder dilakukan pada bulan 6 dan bulan 12 setelah pengobatan. *Follow-up* pada pasien sifilis koinfeksi HIV dilakukan lebih sering, yaitu pada bulan 3, 6, 9, 12, dan 24 setelah pengobatan. Keberhasilan pengobatan ditandai dengan penurunan titer empat kali lipat pada tesVDRL dan RPR. Pada sifilis sekunder, umumnya tes VDRL dan RPR akan menjadi nonreaktif setelah 12 hingga 24 bulan setelah terapi[2]. Beberapa pasien yang mengalami remisi sifilis sekunder memiliki hasil VDRL dan RPR yang reaktif namun dalam tingkat rendah sepanjang hidupnya. Kondisi ini disebut sebagai kondisi serofast, dimana pasien tidak berespon terhadap terapi ulangan dengan antibiotik yang sama atau berbeda[21].

Pasien yang mengalami gagal terapi ditandai dengan adanya relaps klinis atau peningkatan titer RPR empat kali lipat atau lebih[21]. Kegagalan serologi didefinisikan sebagai tidak adanya penurunan titer VDRL empat kali lipat dalam 6-12 bulan setelah terapi sifilis, atau gejala yang bertahan atau kembali muncul, atau pasien yang mengalami peningkatan titer empat kali lipat selama >2 minggu. Kegagalan serologi ini umum terjadi pada pasien sifilis fase lanjutan atau pasien dengan koinfeksi HIV[15]. Faktor yang menyebabkan gagal terapi pada sifilis antara lain titer serologi yang rendah (RPR<1:16), riwayat sifilis sebelumnya, dan kadar CD4 <350 sel/mL[15]. Pada 15% kasus sifilis yang diterapi dengan doksisiklin, ditemukan kegagalan terapi secara serologis namun kegagalan ini diduga bukan akibat adanya resistensi *T. pallidum* terhadap doksisiklin. Xiao *et al*., menginvestigasi suatu mutasi pada titik G1058C pada gen rRNA 16S yang berhubungan dengan penurunan kemampuan doksisiklin namun tidak menemukan adanya mutasi pada 2253 sampel darah yang diteliti pada pasien sifilis laten selama periode tahun 2013 hingga 2015[9].

Kesimpulan

Pada kasus sifilis sekunder dengan HIV, terapi benzatin penisilin dosis tunggal merupakan pilihan utama dan memberikan perbaikan klinis maupun serologis lebih cepat bila dibandingkan dengan alternatif terapi menggunakan doksisiklin 2x100mg selama 14 hari.

Daftar Pustaka

1. Indriatmi W. Sifilis. Departemen Ilmu Kesehatan Kulit dan Kelamin FKUI-RSUPN Dr. Cipto Mangunkusumo, Jakarta. Edisi kelima. 2017. Halaman 103-129.
2. Tuddenham SA, Zenilman JM. Chapter 170: Syphilis. In: Kang S, Amagai M, Bruckner AK, Enk AH, Margolis DJ, McMichael AJ, et al., editors. Fitzpatrick's Dermatology. 9th ed. McGraw Hill Education; 2019. p. 3145–72 .
3. Jalili A, Mosleh M, Pfistershammer KG, Loewe R, Stingl G, Rieger A. Malignant Syphilis in a HIV Infected Patient. 2015. American Sexually Transmitted Diseases Association.
4. Lukehart SA. 36: Biology of Treponemes. In: Holmes KK, Sparling PF, Stamm WE, Piot P, Wasserheit JN, Corey L, et al., editors. Sexually Transmitted Diseases. 4th ed. McGraw Hill Education; 2008. p. 647–59.
5. Buder S, Schöfer H, Meyer T, Bremer V, Kohl PK, Skaletz-Rorowski A, et al. Bacterial sexually transmitted infections. JDDG - J Ger Soc Dermatology. 2019;17(3):287–315.
6. Refugio ON, Klausner JD. Syphilis incidence in men who have sex with men with human immunodeficiency virus comorbidity and the importance of integrating sexually transmitted infection prevention into HIV care. Expert Rev Anti Infect Ther [Internet]. 2018;16(4):321–31. Available from: https://doi.org/10.1080/14787210.2018.1446828
7. Karadag AS, Elmas ÖF, Altunay İK. Cutaneous manifestations associated with HIV infections: A great imitator. Clin Dermatol. 2020;38(2):160–75.
8. Hazra, Aniruddha, Maggie W. Collison, and Andrew M. Davis. "CDC sexually transmitted infections treatment guidelines, 2021." *JAMA* 327.9 (2022): 870-871.
9. Xiao, Hailu, et al. "Comparison of doxycycline and Benzathine penicillin G for the treatment of early syphilis." *Acta Dermatovenerologica Croatica* 25.2 (2017): 107-107.
10. Tsai, Jen-Chih, et al. "Comparison of serological response to doxycycline versus benzathine penicillin G in the treatment of early syphilis in HIV-infected patients: a multi-center observational study." *PLoS One* 9.10 (2014): e109813.
11. Li, Jun, and He-Yi Zheng. "Early syphilis: serological treatment response to doxycycline/tetracycline versus benzathine penicillin." *The Journal of Infection in Developing Countries* 8.02 (2014): 228-232.
12. Dai, Ting, et al. "Efficacy of doxycycline in the treatment of syphilis." *Antimicrobial Agents*

and Chemotherapy 61.1 (2017): e01092-16.

13. Antonio, Marilia B., et al. "Natural experiment of syphilis treatment with doxycycline or benzathine penicillin in HIV-infected patients." *AIDS* 33.1 (2019): 77-81.
14. Liu XK, Li J. Histologic Features of Secondary Syphilis. Dermatology. 2020;236(2):145–50.
15. Daili SF, Indriatmi W, Wiweko SN, Dewi H, Tanudjaya F, Wignall S, Anartati A. 2013. Pedoman Tata Laksana Sifilis untuk Pengendalian Sifilis di Layanan Kesehatan Dasar. Jakarta. Kementerian Kesehatan Republik Indonesia.
16. Aruna, S., Rama Devi, D., & Anuradha, B. (2014). Syphilis serology among HIV-seroreactive patients. *Sch J App Med Sci*, *2*(1A), 50-53.
17. Holmes KX, Sparling PF, Stam WE, Piot P, Wasserheit J, Corey L. In: Sexually Transmitted Disease. 4th Ed. New York: McGraw Hill. 2008. p661-84.
18. Kimberly A. Workowski, MD; Laura H. Bachmann, MD; Philip A. Chan, MD, et al. MMWR Recomm Rep 2021;70 : p 39-60.
19. Liu, Hong-ye, et al. "Comparison of efficacy of treatments for early syphilis: A systematic review and network meta-analysis of randomized controlled trials and observational studies." *PLoS One* 12.6 (2017): e0180001.
20. Peyriere, Hélène, et al. "Doxycycline in the management of sexually transmitted infections." *Journal of Antimicrobial Chemotherapy* 73.3 (2018): 553-563.
21. Sparling PF, Swartz MN, Musher DM, Healy BP. Clinical Manifestations of Syphilis. In: Holmes KK, Sparling PF, Stamm WE, Piot P, Wasserheit JN, Corey L, et al., editors. Sexually Transmitted Diseases. 4th ed. McGraw Hill Education; 2008. p. 661–84.