LAPORAN KASUS

TERAPI TIMOLOL MALEATE 0,5% PADA GRANULOMA PIOGENIK

Arif Widiatmoko[1*], Sefrina Trisadi[2], Diah Prabawati Retnani[3], Nayla Rahmadiani[4]
[1&2]KSM/Prodi Dermatologi dan Venereologi, Fakultas Kedokteran Universitas Brawijaya
[3&4]KSM/Prodi Patologi Anatomi, Fakultas Kedokteran Universitas Brawijaya
Rumah Sakit Umum Daerah dr. Saiful Anwar, Malang, Indonesia

ABSTRAK

Granuloma piogenik adalah tumor vaskular jinak yang memiliki insiden 0,5% dari seluruh nodul kulit pada kanak-kanak. Modalitas terapi mencakup pembedahan dan konservatif. Pengobatan topikal memberikan perbaikan total pada 75% kasus dan perbaikan parsial pada 21% kasus. Imiquimod, timolol, dan kortikosteroid merupakan pilihan terapi topikal dengan tingkat keberhasilan bervariasi. Seorang anak perempuan usia 6 tahun dikeluhkan memiliki luka dengan keropeng di pipi kanan. Luka awalnya berupa benjolan berisi nanah yang muncul sejak 2 tahun. Benjolan kemudian pecah dan menjadi luka tertutup keropeng yang terus berulang. Status dermatologis menunjukkan ulkus soliter diameter 12mm, sebagian tertutup krusta kehitaman dan dikelilingi *patch* eritematosa. Hasil histopatologi menunjukkan sebukan sel radang padat disertai pembuluh darah berlapis endotel berbentuk epitheloid dengan inti bulat oval eksentrik, membran inti halus, sitoplasma eosinofilik pada epidermis dan dermis. Pulasan imunohistokimia CD31 dan CD34 positif pada pembuluh darah. Kedua marker ini mampu menunjukkan keberadaan sel endotel pada jaringan sehingga mengindikasikan suatu tumor vaskular. Pasien didiagnosis granuloma piogenik dan diberikan timolol maleate 0,5% 4x2 tetes sehari pada luka. Observasi selama 5 minggu menunjukkan respon parsial. Timolol adalah *beta-blocker* nonselektif yang menghambat proliferasi vaskular melalui blokade faktor yang diinduksi oleh *hypoxia-inducible factor 1-alpha* dan faktor pertumbuhan endotel vaskular sehingga menyebabkan vasokonstriksi, penurunan angiogenesis dan induksi apoptosis sel endotel yang terlibat dalam patogenesis granuloma piogenik. Timolol memiliki respon keberhasilan tertinggi di antara modalitas terapi topikal lain. Indikasi pemberian timolol pada kasus ini adalah untuk menekan proliferasi aktivitas vaskular sehingga dapat mengecilkan ukuran tumor sebelum dilakukan tindakan pembedahan.

Kata kunci: granuloma piogenik, hemangioma kapiler lobular, timolol

ABSTRACT

Pyogenic granuloma is a benign vascular tumor with incidence of 0.5% of all skin nodules in childhood. Therapy modalities include surgical and conservation methods. Topical medications provide complete improvement in 75% cases and partial improvement in 21% cases. Imiquimod, timolol, and corticosteroids are topical options with varying success rates. A 6-year- old girl complained of having a wound with scabs on her right cheek. The wound was initially appeared as a lump filled with pus since 2 years earlier. The lump burst, became wound covered with scab, and often recurred. Dermatological status showed solitary ulcer with 12mm diameter, partially covered with crust and surrounded with erythematous patches. Histopathology results showed dense inflammatory cells accompanied by epithelioid-shaped, endothelial-lined blood vessels with eccentric round-oval nuclei, smooth nuclear membranes, eosinophilic cytoplasm in the epidermis and dermis. Immunohistochemical stain with CD31 and CD34 were positive in blood vessels. Both markers are able to show the presence of endothelial cells in tissue, indicating vascular tumors. The patient was diagnosed with pyogenic granuloma and given timolol maleate 0.5% 4 x 2 drops a day on the wound. Five weeks observation showed decreased size of the lesion. Timolol is a nonselective beta-blocker that inhibits vascular proliferation through blockade of hypoxia-inducible factor 1-alpha and vascular endothelial growth factor thereby causing vasoconstriction, decreased angiogenesis and induction of apoptosis of endothelial cells. Timolol has the highest efficacy response among other topical therapy modalities. The indication for administration of timolol in this case is to suppress the proliferation of vascular activity so as to reduce the size of the tumor before surgery is carried out.

Keywords: pyogenic granuloma, lobular capillary hemangioma, timolol

Email: arif280478@yahoo.com

Pendahuluan

Granuloma piogenik adalah salah satu tumor vaskular jinak yang juga disebut sebagai hemangioma kapiler lobular. Granuloma piogenik jarang bermanifestasi sebelum usia 4 bulan dan prevalensinya di dunia sekitar 0,5-1%[1,2]. Granuloma piogenik sering muncul setelah terjadi trauma seperti infeksi dan luka bakar. Manifestasi klinis dapat muncul sebagai polip atau papula bertangkai angiomatosa dengan area predileksi di dahi dan pipi. Lesi dapat membesar selama beberapa minggu dan sering disertai perdarahan serta ulserasi[3].

Granuloma piogenik tidak berinvolusi secara spontan. Hingga saat ini belum ada tata laksana baku emas untuk granuloma piogenik. Berbagai modalitas terapi baik konservatif hingga pembedahan dapat digunakan sebagai terapi, tetapi kekambuhan dapat muncul bahkan setelah pengobatan definitif. Pilihan modalitas pembedahan termasuk elektrodesikasi, eksisi, laser, dan cryotherapy. Terapi konservatif meliputi imiquimod dan timolol yang telah disarankan sebagai pilihan pengobatan topikal yang efektif. *Beta-blocker* topikal seperti timolol dapat mencegah intervensi bedah yang tidak perlu dan jaringan parut pada granuloma piogenik, terutama pada kasus pediatrik[4].

Laporan kasus ini bertujuan untuk memaparkan granuloma piogenik pada pasien anak-anak yang diberikan terapi dengan timolol topikal, sehingga dapat menjadi alternatif bila pembedahan tidak dapat segera dilakukan.

Kasus

Seorang anak perempuan berusia 6 tahun dikeluhkan memiliki luka yang tertutup keropeng di rahang kanan sejak 2 tahun sebelumnya. Awalnya muncul benjolan berisi nanah di rahang kanan yang disertai rasa nyeri. Penyebab munculnya benjolan tidak diketahui secara pasti. Benjolan pecah secara spontan dan menjadi luka yang mengering dalam waktu 1 minggu. Nyeri tidak dirasakan setelah benjolan pecah, namun terasa gatal sehingga pasien sering menggaruk di area luka. Benjolan berisi nanah muncul kembali di tempat yang sama sekitar 3 bulan setelah luka mengering. Keluhan serupa dirasakan hilang timbul dalam kurun 2 tahun terakhir. Selama 2 tahun terakhir pasien didiagnosis infeksi dan diberikan pengobatan antibiotik topikal dan sistemik sebelum akhirnya dirujuk ke Poliklinik Kulit dan Kelamin RSUD Dr. Saiful Anwar.

Status generalis menunjukkan keadaan umum tampak sehat dengan laju nadi 104x/menit, laju nafas 20x/menit, suhu aksila 36,5^{0}C, dan berat badan 15 kg. Status dermatologis regio mandibular dextra menunjukkan ulkus soliter, dasar sulit dievaluasi dengan ukuran diameter 12mm, sebagian tertutup keropeng kehitaman dan dikelilingi patch eritematosa

.



Gambar 1. Status dermatologis pasien pertama pada awal pemeriksaan.

Ulkus soliter, dasar sulit dievaluasi dengan ukuran diameter 12mm, sebagian tertutup keropeng kehitaman dan dikelilingi patch eritematosa.

Pemeriksaan dermoskopi menunjukkan area merah-putih yang homogen disertai gambaran *white collarette* dan *white rail lines* dengan struktur vaskular. Pewarnaan Gram dari dasar luka menunjukkan sel polimorfonuklear (PMN) dan coccus Gram positif.

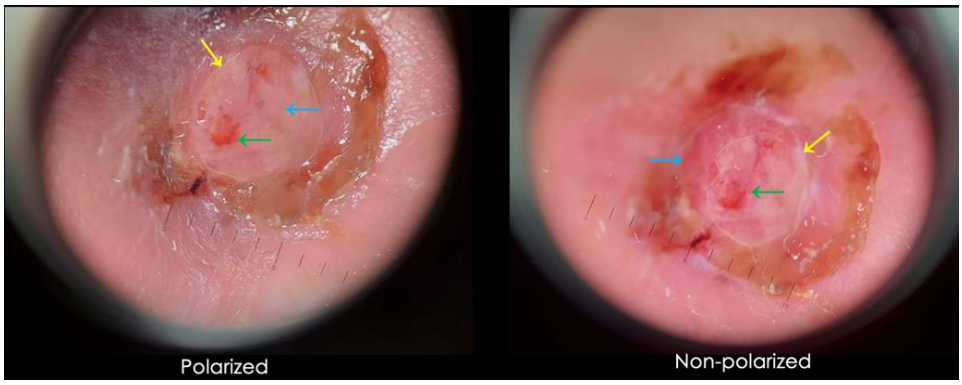

Gambar 2. Pemeriksaan dermoskopi pada lesi.
Gambaran *red-whitish homogenous area* (panah biru), *white collarette* (panah kuning), *struktur vaskular* (panah hijau)

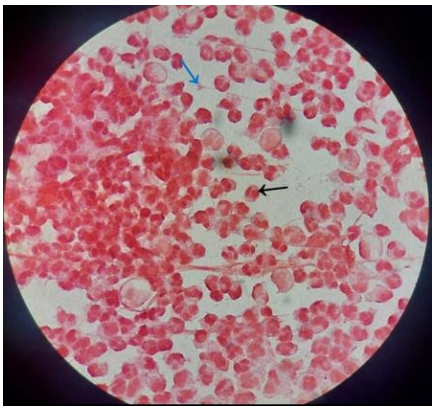

Gambar 3. Pewarnaan Gram dari dasar luka dengan perbesaran 1000x.
Sel polimorfonuklear (→) dan coccus Gram positif (→) minimal

Hasil histopatologi didapatkan sediaan biopsi kulit dari potongan jaringan dengan epidermis yang ulseratif. Tampak pada dermis dan epidermis, terdapat sebukan sangat padat sel-sel radang eosinofil, neutrofil, limfosit, sel plasma. Di antaranya terdapat pembuluh-pembuluh darah berlapis endotel yang berbentuk epitheloid dengan inti bulat oval eksentrik, membran inti halus, sitoplasma eosinofilik. Eksentrik membran inti halus, sitoplasma eosinofilik. Kesimpulan mencurigakan vaskular tumor dengan diagnosis banding dermatosis neutrofilik. Pemeriksaan dilanjutkan dengan pewarnaan imunohistokimia CD31 dan CD34 dengan hasil negatif pada sel radang, positif pada dinding pembuluh darah sehingga didapatkan kesimpulan immunofenotipe lebih sesuai dengan granuloma piogenikum.

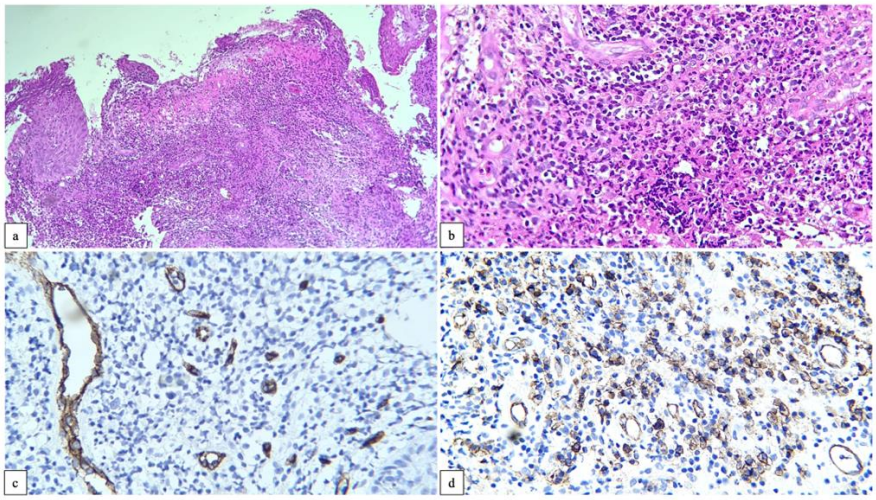

Gambar 4. Gambar histopatologi dengan pulasan HE dan pewarnaan imunohistokimia.
(a) Potongan jaringan epidermis yang ulseratif (H&E, x100)
(b) Sebukan padat sel-sel radang dengan banyak pembuluh darah kapiler (H&E, x400)
(c) Terpulas positif pada dinding endotel, ditandai oleh warna cokelat (CD34, x400)
(d) Terpulas positif pada dinding endotel, ditandai oleh warna cokelat (CD31, x400)

Pasien didiagnosis dengan granuloma piogenik dan diberikan terapi kompres NaCl 0,9% dan Timolol Maleate 0,5% dalam sediaan tetes mata 4 x 2 tetes sehari di area luka serta Cetirizine syrup 1 x 5 ml. Pasien diedukasi untuk tidak sering menggaruk lesi.

Follow up pertama didapatkan luka dan kemerahan di pipi kanan mengecil dibandingkan sebelumnya. Status generalis didapatkan tekanan darah 101/60 mmHg, laju nadi 94 kali per menit, laju nafas 20 kali per menit. Status dermatologis didapatkan ulkus soliter, dasar eritematosa dengan ukuran diameter 10mm, sebagian tertutup keropeng kehitaman dan dikelilingi patch eritematosa sebagian hipopigmentasi. Pasien diedukasi untuk melanjutkan terapi selama 2 minggu lagi.

Follow up kedua didapatkan keluhan benjolan kembali muncul yang kemudian pecah dan menjadi luka. Keluhan disertai demam dan nyeri (VAS 4/10) terutama bila disentuh namun sudah membaik setelah diberikan Paracetamol. Status generalis didapatkan tekanan darah 98/60 mmHg, laju nadi 98 kali per menit, laju nafas 20 kali per menit, dan suhu aksila 36^0C. Status dermatologis didapatkan nodul soliter ukuran diameter 12mm disertai ulkus dasar sulit dievaluasi, batas tegas, tepi ireguler, tertutup keropeng kecokelatan dan dikelilingi *patch* eritematosa. Pemberian Timolol Maleate 0,5% dilanjutkan 4 x 2 tetes sehari dan ditambahkan PO Metilprednisolon 2x8mg selama 7 hari.

Follow up ketiga didapatkan benjolan sudah mengecil dan kulit kemerahan di sekitar benjolan membaik. Tidak didapatkan nyeri dan demam. Status generalis didapatkan tekanan darah 100/60 mmHg, laju nadi 96 kali per menit, laju nafas 20 kali per menit. Status dermatologis didapatkan nodul soliter ukuran diameter 8mm, disertai ulkus dengan dasar sulit dievaluasi, batas tegas, tepi ireguler, tertutup keropeng kecokelatan dan dikelilingi patch eritematosa

.

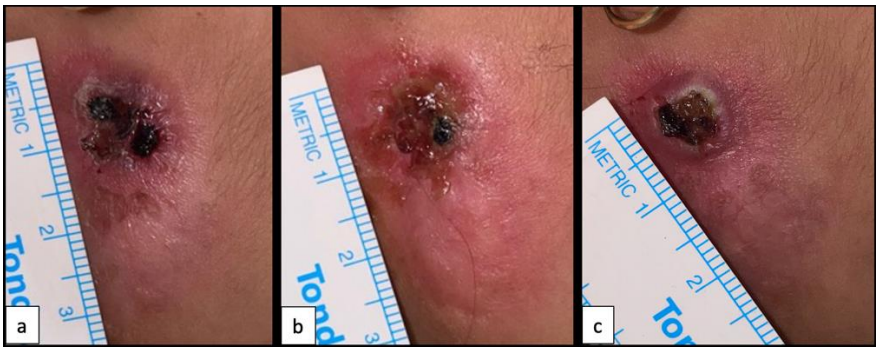

Gambar 5. Status dermatologis pasien selama periode *follow up*.
(a) *Follow up* pertama setelah 2 minggu pemberian Timolol maleate 0.5%
(b) *Follow up* kedua setelah 4 minggu pemberian Timolol maleate 0.5%
(c) *Follow up* ketiga setelah 5 minggu pemberian Timolol maleate 0.5%

Selama periode *follow up*, keluhan benjolan membaik dalam 2 minggu pertama dan kembali muncul pada akhir minggu keempat. Pada akhir follow up didapatkan benjolan yang semakin mengecil setelah pemberian larutan timolol maleate 0,5% selama 5 minggu. Pasien akhirnya dirujuk ke Departemen Bedah Plastik untuk dilakukan eksisi.

Diskusi

Granuloma piogenik (juga dikenal sebagai hemangioma kapiler lobular) adalah proliferasi pembuluh darah yang relatif umum terjadi pada kulit dan selaput mukosa, tetapi juga dapat terjadi secara intravena, subkutan, dan bahkan saluran pencernaan. Penyakit ini bersifat jinak dan cenderung menyerang sebagian besar anak-anak dan remaja serta dewasa muda, khususnya wanita hamil (granuloma piogenik gravidarum). Data epidemiologi di Indonesia mengenai angka kejadian granuloma piogenik masih belum tersedia, namun beberapa kasus granuloma piogenik dengan rentang usia yang bervariasi mulai banyak dilaporkan di Indonesia [5,6].

Pasien dalam laporan kasus adalah seorang anak perempuan berusia 5 tahun, namun keluhan pertama kali muncul saat usia 3 tahun. Dalam sebuah penelitian granuloma piogenik pada populasi pediatrik, usia rata-rata saat pasien granuloma piogenik didiagnosis adalah 6 hingga 10 tahun, dengan mayoritas laki-laki.7 Sebuah studi lain menyebutkan bahwa granuloma piogenik menyumbang 0,5% dari seluruh nodul kulit pada masa kanak-kanak. Pada kelompok usia anak, rata-rata usia timbulnya penyakit adalah 6,7 tahun dengan 42% kasus terjadi pada usia 5 tahun. Pada populasi orang dewasa, kejadiannya mencapai puncaknya pada dekade ketiga kehidupan [7].

Berbagai faktor terlibat dalam etiopatogenesis granuloma piogenik, namun penyebab pastinya tidak diketahui. Granuloma piogenik dapat terjadi akibat trauma akut atau kronis, infeksi, obat-obatan, dan perubahan hormonal selama kehamilan. Mekanisme yang dainggap penting dalam terjadinya penyakit ini adalah ketidakseimbangan faktor pro-angiogenik dan anti-angiogenik, yang menyebabkan pembuluh kapiler berproliferasi dengan cepat sehingga memiliki sifat rapuh dan berlobulasi. Trauma dan hormon wanita diduga meningkatkan ekspresi faktor angiogenik seperti faktor pertumbuhan fibroblas dasar (bFGF) dan faktor pertumbuhan endotel vaskular (VEGF) yang akan menyebabkan evolusi granuloma piogenik. Selain trauma dan hormonal, penggunaan obat-obatan seperti isotretinoin, acitretin, cyclosporine,

lamivudine, docetaxel, imatinib, dan indinavir serta infeksi oleh herpes simpleks tipe-I (HSV-1) dan virus Epstein-Barr juga menjadi penyebab terjadinya granuloma piogenik [7,8].

Studi histologis menunjukkan bahwa granuloma piogenik ditandai dengan peningkatan regulasi faktor pertumbuhan seperti faktor pertumbuhan endotel vaskular (VEGF) dan faktor pertumbuhan fibroblas dasar. Hal ini menunjukkan bahwa produksi faktor pertumbuhan yang tidak seimbang/berlebihan mungkin merupakan mekanisme yang memediasi perkembangan granuloma piogenik. Dalam angiogenesis tumor jaringan lunak, VEGF diketahui disekresi oleh sel tumor mesenkim dan sel mast peritumoral, dan telah terbukti menginduksi angiogenesis. Reseptor faktor pertumbuhan epidermal (EGFR) adalah tirosin kinase dan anggota keluarga protein reseptor ErbB/HER. Hal ini terlibat dalam kaskade sinyal yang mempengaruhi proliferasi dan aktivitas pemicu tumor lainnya serta respons terhadap kemoterapi [5].

Granuloma piogenik biasanya berkembang sebagai papula eritematosa pada kulit atau permukaan mukosa mulut. Papul biasanya membesar dengan cepat dalam beberapa minggu dan pertumbuhan menjadi stabil dalam beberapa bulan. Secara klinis, granuloma piogenik muncul sebagai papul atau nodul padat berbentuk kubah, bertangkai, atau melekat pada dasar dengan permukaan halus, berkilau, erosif, atau kasar. Warnanya biasanya merah cerah hingga merah kehitaman pada awalnya. Seiring berjalannya waktu, vaskularisasi menurun dan lesi cenderung menjadi lebih terkolagen dan berwarna merah muda. Secara karakteristik, lesi ini tidak menunjukkan gejala dan tidak menimbulkan rasa sakit, namun karena vaskularisasinya, granuloma piogenik cenderung berdarah dan mengalami ulserasi bahkan dengan trauma yang sangat minor. Lesi granuloma piogenik biasanya soliter, namun lesi multipel dapat terjadi [6,9].

Granuloma piogenik kulit umumnya terletak di kepala dan leher (62,5%), batang tubuh (19,7%) dan ekstremitas (17,9%), terutama jari tangan. Di rongga mulut, granuloma piogenik lebih sering terjadi pada gingiva, diikuti pada bibir, lidah, dan mukosa bukal. Granuloma piogenik jarang terjadi pada saluran pencernaan, trakea, kandung kemih, dan sistem saraf pusat. Varian klinis seperti granuloma piogenik satelit, granuloma piogenik subkutan, granuloma piogenik intravena, dan granuloma piogenik diseminata jarang terjadi [5].

Granuloma piogenik satelit paling sering ditemukan pada remaja dan dewasa muda dengan predileksi batang tubuh. Lesi satelit cenderung terjadi 4 sampai 20 minggu setelah lesi primer dieksisi dan terjadi sangat dekat dengan lokasi lesi primer aslinya. Munculnya lesi satelit mungkin disebabkan oleh pelepasan faktor angiogenik seperti bFGF dan VEGF oleh lesi primer. Granuloma piogenik subkutan terjadi terutama pada wanita. Lesi ini biasanya muncul sebagai nodul subkutan berbatas tegas yang biasanya tidak berdarah atau mengalami ulserasi. Granuloma piogenik intravena terjadi terutama pada individu paruh baya. Lesi terbatas pada lumen vena, biasanya muncul sebagai nodul lunak, subkutan, dan tumbuh lambat yang dapat berwarna kebiruan, eritematosa, atau sewarna kulit. Tempat predileksinya meliputi leher dan ekstremitas atas. Granuloma piogenik diseminata umumnya terlihat setelah trauma seperti luka bakar dan pada pasien dengan penyakit sistemik atau penyakit kulit yang menyertainya [6,9,10].

Pasien pada laporan kasus ini dikeluhkan muncul benjolan di pipi sebelah kanan yang awalnya kecil dan kemudian membesar. Sebelum muncul benjolan, area pipi sebelah kanan tampak seperti digigit serangga. Benjolan berwarna merah kemudian pecah menjadi luka yang mengering. Dalam kurun waktu 2 tahun, keluhan benjolan hilang timbul. Hal ini sesuai

dengan salah satu faktor pencetus terjadinya granuloma piogenik yaitu adanya riwayat trauma. Lokasi munculnya benjolan juga sesuai dengan prevalensi granuloma piogenik kutan yang sebagian besar ditemukan pada area kepala. Keluhan benjolan yang sering hilang timbul juga menunjukkan karakteristik granuloma piogenik yang sering rekuren.

Dermoskopi mampu menjadi modalitas non-invasif untuk mendiagnosis granuloma piogenik secara klinis. Sekitar 92%-97% lesi menunjukkan area homogen berwarna merah tanpa struktur yang mewakili proliferasi pembuluh darah di stroma miksoid. Temuan klasik lainnya pada dermoskopi granuloma piogenik adalah kerah putih *(white collarette*) yang terlihat pada 74%- 85% lesi. Hal ini berhubungan dengan epitel adneksa hiperplastik yang berada di pinggiran lesi. Garis putih yang memotong lesi atau disebut dengan white rail lines dianggap mewakili septa fibrosa di sekitar lobulus kapiler yang terlihat pada 31%- 45% dari lesi. Meskipun tidak umum, white rail lines, bila dilihat dalam kombinasi dengan area merah homogen dan kerah putih (white collarette) sangat menunjukkan granuloma piogenik. Pemeriksaan dermoskopi pada kasus menunjukkan gambaran area homogen berwarna merah tanpa struktur yang disertai kerah putih dan struktur vaskular [11].

Pemeriksaan histopatologi dilakukan untuk mengkonfirmasi diagnosis granuloma piogenik. Temuan histolopatologi pada kasus ini biasanya berupa eksofitik dengan formasi collarette di atas tumor dermal lobular. Formasi ini terdiri dari banyak kapiler kecil, memancar dari pembuluh darah yang lebih besar dan lebih sentral. Temuan lain yaitu epitel permukaan yang mungkin atrofi atau mengalami ulserasi, gambaran mitosis, dan peradangan yang jelas. Pemeriksaan tambahan yang dapat dilakukan yaitu dengan melakukan pewarnaan imunohistokimia. Pewarnaan dengan CD31 menyoroti sebagian besar pembuluh darah dan beberapa ruang limfatik dan histiosit, sedangkan CD34 menyoroti pembuluh darah dan dendrosit dermal [12]. Pulasan CD31 dalam imunohistokimia digunakan terutama untuk menunjukkan keberadaan sel endotel di bagian jaringan histologis, sehingga dapat membantu mengevaluasi derajat angiogenesis tumor serta mengindikasikan pertumbuhan tumor vaskular yang pesat. Pewarnaan dengan marker CD34 juga merupakan salah satu penanda diferensiasi sel endotel dan penanda sel progenitor endotel karen sel yang mengekspresikan CD34 (sel CD34+) biasanya ditemukan di tali pusat dan sumsum tulang sebagai sel hematopoietik, bagian dari sel induk mesenkim, sel progenitor endotel, sel endotel pembuluh darah. Dua penanda sel endotel tersebut sering digunakan untuk studi angiogenesis.[13] Pemeriksaan imunohistokimia dengan marker vaskular dapat menyingkirkan penyebab lain seperti penyakit inflamasi kronis.

Gambaran histopatologis pada jaringan kulit yang diambil dari lesi pasien menunjukkan potongan jaringan dengan epidermis yang ulseratif, di mana terdapat sebukan sel-sel radang eosinofil, neutrofil, limfosit, sel plasma yang sangat padat di epidermis dan dermis. Di antaranya terdapat pembuluh-pembuluh darah berlapis endotel yang berbentuk epitheloid dengan inti bulat oval eksentrik, membran inti halus, sitoplasma eosinofilik. Pulasan CD31 dan CD34 ditemukan positif pada dinding pembuluh darah. Sehingga didapatkan kesesuaian antara temuan histopatologi dari lesi pasien dan teori yang mendukung suatu granuloma piogenik.

Serangkaian modalitas terapi granuloma piogenik termasuk eksisi bedah, eksisi cukur (*shave*), bedah laser, elektrodesikasi, kuretase, *cryotherapy*, skleroterapi, perak nitrat topikal, dan imiquimod topikal. Kekambuhan dapat terjadi dan sebagian besar disebabkan oleh pengangkatan atau destruksi lesi yang tidak

sempurna. Eksisi bedah dengan penutupan linier memiliki tingkat kekambuhan yang paling rendah, namun dapat meninggalkan bekas luka. Krim imiquimod 5% topikal efektif pada granuloma piogenik, namun memerlukan waktu respons pengobatan yang lama dan penggunaannya dibatasi oleh efek samping seperti pengerasan kulit, eritema, edema, bekas luka superfisial, dan dispigmentasi [14].

Sel-sel endotel pada granuloma piogenik mengekspresikan CD34, ICAM-1 dan VCAM-1 yang terkait dengan peningkatan kepadatan mikrovaskuler. Jalur Ras telah disebutkan terlibat dalam angiogenesis dan proliferasi vaskular melalui *hypoxia-inducible-factor*-1-alpha (HIF1a) dan faktor pertumbuhan endotel vaskular (VEGF). *Beta-blocker* bekerja dengan menghambat faktor yang diinduksi HIF1a dan VEGF sehingga menyebabkan vasokonstriksi, penurunan angiogenesis dan induksi apoptosis sel endotel yang terlibat. Timolol adalah suatu beta-blocker nonselektif dengan efek perifer yang kuat dan lima kali lebih kuat dibandingkan propranolol, oleh karena itu dapat bekerja pada granuloma piogenik melalui mekanisme ini [15,16].

Pasien pada laporan kasus diberikan larutan Timolol maleate 0.5% 4 kali 2 tetes sehari dan menunjukkan perbaikan pada minggu kedua dan minggu kelima. Pemberian timolol tidak disebutkan pada literatur sebagai terapi standar untuk granuloma piogenik. namun beberapa studi telah melaporkan penggunaan timolol topikal sebagai terapi granuloma piogenik. Di antara pilihan pengobatan yang tersedia, timolol memiliki tingkat respon paling tinggi yang mencapai 70%–100%, diikuti propranolol 72%–77%. Respon parsial dengan pemberian timolol ditemukan pada lebih dari 70% kasus.

Pemberian timolol pada pasien dalam laporan kasus ini memberikan hasil berupa ukuran granuloma piogenik yang semakin mengecil pada akhir masa follow up. Selama periode pemberian 5 minggu, rekurensi ditemukan sebanyak 1 kali di tengah masa observasi. Sebuah penelitian di tahun 2022 mencatat bahwa pemberian timolol topikal pada granuloma piogenik menyebabkan penurunan yang signifikan dalam hal ukuran, warna dan kecenderungan perdarahan dibandingkan dengan plasebo gliserin [15].

Satu studi acak mengenai efikasi dan keamanan pemberian timolol untuk granuloma piogenik oleh Patra *et al.* melaporkan bahwa dari 20 pasien menunjukkan perbaikan parsial dan 2 pasien menunjukkan perbaikan total setelah 6 minggu pemberian timolol dengan dosis 2 kali 1-2 tetes per hari. Penelitian sebelumnya oleh Gupta *et al.* memberikan hasil 4 pasien menunjukkan perbaikan penuh, 3 perbaikan parsial, dan 4 tidak ada perbaikan dengan pemberian timolol dosis 4 kali 2 tetes per hari dengan durasi *follow up* hingga 6 bulan. Studi oleh DeMaria *et al*. juga menyebutkan 2 dari 17 pasien tidak memberikan respon terhadap terapi timolol. Berbagai macam respon terapi terhadap timolol diduga karena komponen fibrosa granuloma piogenik meningkat dan cenderung menetap seiring waktu. Oleh karena itu, timolol mungkin lebih efektif pada granuloma piogenik yang lebih awal dengan komponen vaskular yang lebih besar [15].

Penyerapan sistemik dapat terjadi bahkan dengan pemberian tetes mata timolol, sehingga pasien harus dipantau untuk mendeteksi terjadinya bradikardia, hipotensi, hipoglikemia, dan bronkokonstriksi. Pada pasien lanjut usia, efek samping seperti sinkop telah dilaporkan. Pada kasus ini tidak ditemukan adanya efek samping pemberian timolol maleate 0.5% dengan dosis 4 x 2 tetes sehari selama 5 minggu. Granuloma piogenik tidak mempunyai potensi ganas, namun dapat mengganggu dan merusak penampilan, terutama jika terjadi pada wajah. Komplikasi lain termasuk perdarahan, ulserasi, dan infeksi pada lesi ulserasi [17].

Kesimpulan

Granuloma piogenik adalah tumor vaskular jinak yang dapat menyerang populasi orang dewasa dan anak-anak. Meskipun sifatnya jinak, ketidaknyamanan yang ditimbulkannya pada pasien serta gejala terkait lainnya, seperti pendarahan atau penyumbatan struktur lain sehingga memerlukan pengobatan yang tepat. Berbagai pilihan terapi saat ini tersedia, mencakup modalitas invasif dan konservatif.

Timolol topikal merupakan salah satu pilihan terapi konservatif pada kasus granuloma piogenik yang menghambat faktor angiogenesis. Kasus ini telah memberikan hasil berupa mengecilnya ukuran lesi dengan pemberian timolol 0,5% selama lima minggu walaupun memang tidak sepenuhnya resolusi. Hal ini mungkin dapat disebabkan karena granuloma piogenik pada pasien telah dialami selama 2 tahun sehingga menjadi faktor penyulit akibat komponen vaskular yang sudah digantikan oleh komponen fibrosa sehingga tidak memberikan respon penuh terhadap pemberian *beta-blocker*

.

Daftar Pustaka

1. Cheraghlou S, Lim Y, Choate K. Genetic investigation of childhood vascular tumor biology reveals pathways for therapeutic intervention. Vol. 8, F1000Research. F1000 Research Ltd; 2019.
2. Wildgruber M, Sadick M, Müller-Wille R, Wohlgemuth WA. Vascular tumors in infants and adolescents. Vol. 10, Insights into Imaging. Springer Verlag; 2019.
3. Brahmbhatt AN, Skalski KA, Bhatt AA. Vascular lesions of the head and neck: an update on classification and imaging review. Vol. 11, Insights into Imaging. Springer; 2020.
4. Goldsmith L, Katz S, Gilchrest BA, Paller AS, Leffell DJ, Wolff K. Fitzpatrick dermatology in general medicine, 9th Ed. Kang S, editor. Vol. 1. McGraw Hill Medical; 2019.
5. Park SH, Lee JH, Tak MS, Lee HJ, Choi HJ. A Research of Pyogenic Granuloma Genesis Factor With Immunohistochemical Analysis. J Craniofac Surg. 2017 Nov 1;28(8):2068–72.
6. Wollina U, Langner D, França K, Gianfaldoni S, Lotti T, Tchernev G. Pyogenic granuloma – A common benign vascular tumor with variable clinical presentation: New findings and treatment options. Open Access Maced J Med Sci. 2017;5(4 Special Issue GlobalDermatology):423–6.
7. KC Leung A. Pyogenic Granuloma. Clin Mother Child Health [Internet]. 2014;11(01). Available from: https://www.omicsonline.com/open-access/pyogenic-granuloma-2090-7214-1000e106.php?aid=38771
8. Sarwal P, Lapumnuaypol K. Pyogenic Granuloma. StatPearls Publishing; 2023.
9. Al-Noaman A. Pyogenic granuloma: Clinicopathological and treatment scenario. J Indian Soc Periodontol. 2020 May 1;24(3):233–6.
10. Schneider MH, Garcia CFV, Aleixo PB, Kiszewski AE. Congenital cutaneous pyogenic granuloma: Report of two cases and review of the literature. J Cutan Pathol. 2019;46(9):691–7.
11. Natsis NE, Gordon SC, Kaushik A, Seiverling E V. A practical review of dermoscopy for pediatric dermatology part II: Vascular tumors, infections, and inflammatory dermatoses. Vol. 37, Pediatric Dermatology. Blackwell Publishing Inc.; 2020. p. 798–803.
12. (Diagnostic Pathology) David S. Cassarino - Neoplastic Dermatopathology-Elsevier.
13. Sadri D, Shahsavari F, Hezarkhani M, Shafizadeh M, Author C. Expression of CD34 and CD31 in Central and Peripheral Giant Cell Granulomas Introduction Intra-and extra-osseous lesions occur within the head and. J Dent Shiraz Univ Med Sci. 2019;20(1):10–5.
14. Plachouri KM, Georgiou S. Therapeutic approaches to pyogenic granuloma: an updated review. Vol. 58, International Journal of Dermatology. Blackwell Publishing Ltd; 2019. p. 642–8.
15. Patra AC, Sil A, Ahmed SS, Rahaman S, Mondal N, Roy S, et al. Effectiveness and safety of 0.5% timolol solution in the treatment of pyogenic granuloma: A randomized, double-blind and placebo-controlled study. Indian J Dermatol Venereol Leprol. 2022 Jul 1;88(4):500–8.
16. Ebrahimi Z, Mahdi Z, Khairi AA, Behrangi E, Zare AG, Dehghani A, et al. Oral propranolol and topical timolol in the treatment of post-burn pyogenic granuloma: Two cases and a review of the literature. Clin Case Rep. 2022 Nov;10(11).
17. Neri I, Baraldi C, Balestri R, Piraccini BM, Patrizi A. Topical 1% propranolol ointment with occlusion in treatment of pyogenic granulomas: An open-label study in 22 children. Pediatr Dermatol. 2018 Jan 1;35(1):117–20