INFEKSI KULIT DAN MUKOSA (HERPES ZOSTER, IMPETIGO KRUSTOSA, DAN KANDIDIASIS ORAL) PADA PASIEN USIA TUA DENGAN *SYSTEMIC LUPUS ERYTHEMATOSUS* (SLE)

Dhelya Widasmara[1], Nadia Aprilia Fitriana [2]
[1&2]KSM/Prodi Dermatologi dan Venereologi, Fakultas Kedokteran Universitas Brawijaya
Rumah Sakit Umum Daerah dr. Saiful Anwar, Malang, Indonesia

Abstrak

Latar belakang: Disfungsi sistem imun dan penggunaan glukokortikoid pada SLE akan meningkatkan risiko infeksi bakteri, jamur, serta komplikasi lainnya. Laporan kasus ini bertujuan untuk melaporkan infeksi mukokutaneus (Herpes Zoster, Impetigo Krustosa, dan Kandidiasis Oral) yang terjadi bersamaan pada pasien usia tua dengan SLE yang mendapatkan terapi kortikosteroid. **Kasus:** Seorang wanita usia 57 tahun mengeluhkan lenting berisi cairan jernih sebagian nanah pada wajah sejak 5 hari sebelum dikonsultasikan disertai bercak kemerahan, sebagian terdapat keropeng kekuningan diatasnya, nyeri, panas, terbakar VAS 5/10. Keluhan lain bercak putih pada lidah, nyeri telan VAS 6/10. Pasien rutin mengkonsumsi kortikosteroid karena terdiagnosis SLE. Pemeriksaan dermatologis regio fasialis dekstra setinggi dermatom V2-V3 didapatkan vesikel bula bergerombol, berisi cairan jernih dan sebagian keruh dengan dasar makula eritematosa. Pada regio lingualis didapatkan plak putih, multiple, batas tegas, tepi ireguler. Pemeriksaan Tzanck vesikel didapatkan *Multinucleated Giant Cell,* Gram lidah didapatkan sel PMN, kokus Gram positif (+), pseudohifa (+). Pasien mendapatkan terapi Acyclovir oral, Mupirocin *ointment*, dan Nystatin *drop*. **Diskusi:** HZ pada SLE dikaitkan dengan sel T sitotoksik yang abnormal dan penekanan imunitas seluler**.** Sedangkan, infeksi bakteri terkait dengan peningkatan Interferon tipe 1 serta pembentukan *neutrophil extracellular trap* (NET). Penggunaan kortikosteroid jangka panjang yang turut menekan sistem imun juga meningkatkan risiko Kandidiasis. **Kesimpulan:** Ketiga penyakit tersebut dapat terjadi dikarenakan penekanan sistem imun yang terkait dengan penyakit autoimun serta penggunaan steroid.

Kata Kunci: *herpes zoster, impetigo krustosa, kandidiasis oral, Systemic Lupus Erythematosus*

Abstract

Background: Immune system dysfunction and the use of glucocorticoids in SLE increases the risk of bacterial and fungal infections and other complications. The aim of this case report is to present mucocutaneous infections (Herpes Zoster, Non- Bullous Impetigo, and Oral Sandidiasis) that occur concomitantly in elderly patients with SLE on corticosteroid therapy. **Case:** A 57-year-old woman complained of blisters filled with clear fluid and some pus on her face since 5 days before consulted, some of them covered with yellowish crusts accompanied by pain and burning, VAS 5/10. Other complaint was white patches on the tongue. The patient takes corticosteroids regularly, after diagnosed with SLE. Dermatological examination at V2-V3 dermatome showed multiple vesicobullous filled with clear fluid and pus. Lingual area showed multiple white plaques. Tzanck examination on vesicles showed multinucleated giant cells, Gram examination on tongue showed PMN cells, Gram-positive cocci (+) and pseudohyphae (+). The patient received oral Acyclovir, Mupirocin ointment, and Nystatin drops. **Discussion:** HZ in SLE is associated with abnormal cytotoxic T cells and suppressed cellular immunity. Meanwhile, bacterial infections are associated with an increase in Interferon-1 and the formation of neutrophil extracellular traps (NET). Long-term use of corticosteroids also increases the risk of Candidiasis. **Conclusion:** These mucocutaneous infections may occur concurrently due to suppression of the immune system and steroid use.

Keywords: herpes zoster, non-bullous impetigo, oral candidiasis, Systemic Lupus Erythematosus

Email : dhelyawidasmara@ub.ac.id

Pendahuluan

Herpes zoster (HZ) adalah penyakit kulit yang disebabkan oleh reaktivasi virus *varicella-zoster* (VZV) laten di dalam tubuh. Prevalensi HZ berkisar antara 1,2 hingga 4,9 kasus per 1000 orang-tahun. Pada pasien SLE prevalensi meningkat hingga 6x lipat dengan insiden berkisar antara 6,4 hingga 37,7 kasus per 1000 orang-tahun.[1,2] Reaktivasi HZ yang meningkat seiring bertambahnya usia disebabkan adanya penurunan imunitas sel T.[3] Selain usia, faktor risiko lain yang mampu memicu reaktivasi virus HZ adalah kondisi SLE dan penggunaan terapi imunosupresif pada pasien SLE dengan tingkat infeksi HZ 70% lebih tinggi dibandingkan subjek yang tidak menderita SLE.[4,5,6,7]

Disfungsi sistem imun, penggunaan glukokortikoid, dan obat-obatan imunosupresan pada SLE juga meningkatkan resiko infeksi bakteri serta berbagai macam komplikasi. Pada sebuah penelitian retrospektif di Saudi Arabia menyatakan bahwa infeksi kulit menempati urutan kedua infeksi yang paling banyak ditemukan pada pasien SLE dengan bakteri sebagai penyebab tersering. Sedangkan penelitian prospektif terhadap 1000 pasien SLE di Eropa yang diikuti selama 5 tahun, 27% subjek mengalami infeksi dan 29% diantaranya meninggal karena infeksi.[8]

Kandidiasis merupakan infeksi ketiga yang tersering setelah infeksi bakteri dan virus. Prevalensi Kandidiasis pada pasien SLE mencapai hingga 3% dari total kasus SLE pada beberapa studi.[9] Hiposalivasi dan xerostomia membuat pasien SLE rentan terhadap karies gigi, faringitis, serta *oral ulcer.* Selain itu, obat-obatan imunosupresan seperti steroid juga turut berperan dalam meningkatnya risiko kandisiasis oral.[10] Laporan kasus ini bertujuan untuk melaporkan seorang perempuan usia tua dengan SLE yang mengalami infeksi kulit berupa Herpes zoster, Impetigo krustosa, dan Kandidiasis oral.

Kasus

Seorang perempuan berusia 57 tahun dikonsultasikan oleh Dept. Penyakit Dalam dengan keluhan lenting berisi cairan jernih pada wajah yang dirasakan sejak 5 hari sebelum dikonsultasikan. Keluhan disertai dengan bercak kemerahan yang terasa nyeri, panas, terbakar dengan VAS 5/10, gatal (-). Beberapa lentingan yang pecah meninggalkan keropeng kekuningan diatasnya. Keluhan lain berupa muncul bercak putih pada lidah yang terasa nyeri dengan VAS 6/10. Pasien terdiagnosis dengan *Systemic Lupus Erythematosus* (SLE) sejak 2019 dan rutin mengkonsumsi kortikosteroid.

Pada pemeriksaan fisik didapatkan keadaan tampak sakit sedang, GCS 456, tekanan darah 150/80 mmHg, nadi 100x/menit, laju respirasi 18x/menit, suhu aksila 36,7^{0}C, SpO2 99%, berat badan 63 kg. Tidak didapatkan pembesaran kelenjar getah bening. Pemeriksaan dermatologis pada regio fasialis dekstra setinggi dermatom V2-V3 didapatkan multipel vesikel bula bergerombol, berisi cairan jernih dan sebagian keruh dengan bentuk dan ukuran bervariasi, serta multiple erosi dengan dasar eritematosa tertutup krusta kuning-kecoklatan diatasnya. Pada regio malar dekstra et sinistra didapatkan multiple makula-patch eritematosa. Sedangkan, pada regio lingualis didapatkan multiple plak putih. Pemeriksaan laboratorium didapatkan eosinopenia (0), neutrofilia (93,1) dan limfositopenia (5,3), monositopenia (0), sedangkan fungsi liver dan ginjal dalam batas normal.

Pemeriksaan mikroskopis Tzanck vesikel didapatkan *Multinucleated Giant Cell,* Gram pada erosi didapatkan sel polimorfonuklear (PMN) serta kokus Gram positif (+), sedangkan Gram lidah didapatkan sel PMN, kokus Gram positif (+), dan pseudohifa (+).



Gambar 1. Status Dermatologis A.) Regio fasialis dekstra setinggi dermatom V2-V3 didapatkan vesikel bula bergerombol, sebagian berisi cairan jernih, sebagian berisi cairan keruh dengan dasar makula eritematosa. **B.)** Regio lingualis didapatkan plak putih, multiple, batas tegas, tepi ireguler, bentuk dan ukuran bervariasi.(Koleksi Dept. DV RSSA)

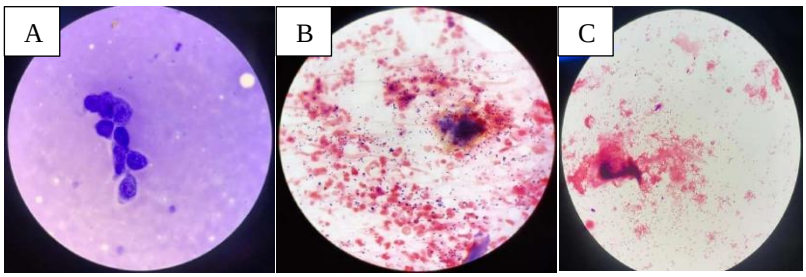

Gambar 2. Pemeriksaan Mikroskopis A.) Tzanck test didapatkan *Multinucleated Giant Cell*. **B.)** Gram pada erosi didapatkan sel polimorfonuklear (PMN) dan kokus Gram positif (+). **C.)** Gram lidah didapatkan sel PMN(+), kokus Gram positif (+), dan pseudohifa (+).

Pasien didiagnosis dengan Herpes Zoster Regio Maksilaris-Mandibularis Dekstra, Impetigo Krustosa, dan Kandidiasis oral. Pasien mendapatkan terapi berupa Acyclovir oral 5x800mg selama 10 hari, kompres NaCl pada vesikel dan erosi sehari 3x selama 10menit, Mupirocin *ointment* sehari 2x pada erosi, dan Nystatin *drop* 100.000 IU sehari 4x. Pasien didiagnosis dengan SLE derajat sedang oleh Dept. Penyakit Dalam, serta diberikan terapi *Methylprednisolone* 8mg sehari 2x, *Hydroxychloroquine* 200mg sehari 1x, dan *Cloxacillin* intravena 1000mg sehari 4x.

Pada *follow-up* setelah diberikan terapi selama 10 hari, lentingan berisi cairan dan nanah telah mengering dan meninggalkan keropeng, nyeri pada area ajah dirasakan berkurangdengan VAS 2/10, bercak putih pada lidah sudah tidak didapatkan, pasien sudah tidak merasakan nyeri saat makan maupun menelan. Pemeriksaan fisik didapatkan keadaan tampak sakit ringan, GCS 456, tekanan darah 140/80 mmHg, nadi 88x/menit, laju respirasi 18x/menit, suhu aksila 36,5^{0}C, SpO2 99%, berat badan 63 kg. Tidak didapatkan pembesaran kelenjar getah bening pada colli, axilla, maupun inguinal. Pemeriksaan dermatologis pada regio fasialis dekstra setinggi dermatom V2-V3 didapatkan erosi dengan dasar eritematosa tampak mengering, multiple, batas tegas, tepi ireguler, bentuk dan ukuran bervariasi tertutup krusta kecoklatan diatasnya. Pada regio malar dekstra et sinistra didapatkan makula-patch eritematosa, multiple, batas tegas, tepi ireguler, bentuk dan ukuran bervariasi. Pasien melanjutkan pengobatan berupa kompres NaCl pada erosi sehari 3x selama 10menit dan Mupirocin *ointment*

sehari 2x pada erosi.



Gambar 3. Foto Klinis *Follow-up*

Diskusi

Infeksi HZ yang berulang sering terjadi pada populasi lansia.[1,2] Peningkatan kejadian reaktivasi HZ seiring bertambahnya usia disebabkan adanya penurunan imunitas sel T(CD4+, CD8+, sel T memori yang progresif untuk mempertahankan latensi virus.[3] Selain usia, faktor risiko lain dari infeksi HZ yaitu jenis kelamin perempuan, riwayat keluarga dengan HZ, ras kulit putih, penyakit kronis, penyakit keganasan dan kondisi imunokompromais lainnya seperti penyakit ginjal kronis, dialisis, transplantasi organ, infeksi HIV dan penggunaan terapi imunosupresif.[4,5,6]

Pada pasien dengan berbagai penyakit kronis, risiko infeksi HZ tertinggi pada SLE diikuti oleh rheumatoid arthritis, penyakit paru obstruktif kronik, diabetes melitus, dan asma.[5] Pasien dengan SLE memiliki tingkat infeksi HZ 70% lebih tinggi dibandingkan subjek tanpa komorbid SLE.[7] Prevalensi HZ berkisar antara 1,2 hingga 4,9 kasus per 1000 orang-tahun. Sedangkan, pada pasien SLE prevalensi meningkat 6x lipat, dengan insiden berkisar antara 6,4 hingga 37,7 kasus per 1000 orang-tahun. Prevalensi HZ yang meningkat pada SLE dikaitkan dengan ditemukannya sel T sitotoksik yang abnormal dan penekanan imunitas seluler dari SLE dan HZ, serta penggunaan terapi imunosupresif, termasuk glukokortikoid. Pada SLE didapatkan penurunan imunitas selular. Imunitas selular memiliki peranan penting untuk mencegah reaktivasi VZV. Sebuah studi yang dilakukan oleh Park *et al* menemukan jumlah CD4+ yang rendah (termasuk didalamnya TNF-α dan IFN-γ) pada pasien SLE, sehingga memiliki risiko tinggi terkena HZ. Selain itu, pada penggunaan kortikosteroid jangka panjang memiliki dampak pada penekanan seluruh sistem imun melalui regulasi transkriptional gen target dan menghambat proliferasi selular sehingga fungsi fagositosis sel terganggu dan terjadi supresi imunitas seluler[1,3,11] Hal ini sesuai pada laporan kasus, HZ yang terjadi pada wanita usia lanjut dengan riwayat SLE dan menggunakan obat-obatan imunosupresan berupa kortikosteroid jangka panjang.

Infeksi HZ memiliki manifestasi klinis berupa ruam vesikular akut unilateral yang berlangsung selama 7-10 hari dan membaik dalam 2-4 minggu. Ruam tersebut disertai nyeri yang sesuai dengan pola dermatomal dan dapat meninggalkan komplikasi berupa nyeri yang persisten (neuralgia postherpetik) setidaknya selama 3 bulan sejak munculnya ruam. HZ dan neuralgia postherpetik dapat mengakibatkan dampak yang signifikan seperti meningkatnya biaya perawatan kesehatan, penurunan produktivitas dan kualitas hidup pasien.[1,11]

Disfungsi sistem imun, penggunaan glukokortikoid, dan obat-obatan imunosupresan pada SLE akan meningkatkan

resiko infeksi bakteri serta berbagai macam komplikasi. Infeksi juga merupakan salah satu faktor yang berkontribusi dalam derajat keparahan SLE. Sebuah penelitian retrospektif di Saudi Arabia menyatakan bahwa infeksi kulit menempati urutan kedua infeksi yang paling banyak ditemukan pada pasien SLE dengan bakteri sebagai penyebab tersering.[8]

Impetigo adalah suatu infeksi bakteri superfisial pada kulit dengan patogen utama yaitu *Staphylococcus aureus dan Streptococcus pyogenes*. Impetigo dibagi menjadi 2 yaitu non-bulosa atau krustosa dan bulosa. Insidensi pada anak-anak lebih tinggi dibandingkan dengan dewasa.[12] Impetigo krustosa diklasifikasikan menjadi 2 yaitu primer dan sekunder. Impetigo primer terjadi melalui infeksi bakteri langsung pada orang yang sehat, sedangkan impetigo sekunder terjadi akibat trauma kulit minor seperti gigitan serangga, abrasi, lesi herpetik, eksim, atau skabies. Lesi impetigo krustosa biasanya muncul pada area wajah, nares, atau ekstremitas pasca trauma. Lesi awal berupa papul eritematosa yang berubah menjadi vesikel atau pustul yang mudah pecah dan meninggalkan krusta kekuningan dengan dasareritematosa.[12]

Pengobatan impetigo berupa antibiotik oral maupun topikal. Pemilihan terapi disesuaikan dengan luas lesi serta *underlying disease* pada masing-masing individu. Terapi topikal diberikan pada lesi yang minimal dan kemungkinan resitensi bakteri yang rendah. Sedangkan, pada lesi yang luas serta risiko tinggi terjadinya selulitis dapat diberikan antibiotik oral atau kombinasi keduanya. Mupirocin *ointment* dan asam fusidat merupakan antibiotik topikal lini pertama untuk impetigo.[12]

Staphylococcus aureus adalah bakteri Gram positif dan flora normal pada permukaan epitel kulit dan mukosa nasal manusia. Pada kondisi disbiosis mikroba atau kerusakan epitel, *S. aureus* dapat menjadi patogen.[13,14] Infeksi *S. aureus* pada SLE cukup signifikan yang dihubungkan dengan peningkatan Interferon tipe 1 pada pasien lupus serta pembentukan *neutrophil extracellular trap* (NET). NET akan meningkatkan perlekatan *S. aureus* pada keratinosit.[13,15] Pada laporan kasus, didapatkan sebagian vesikel berisi cairan keruh, dengan dasar makula eritematosa, serta erosi dengan dasar eritematosa yang tertutup krusta kuning- kecoklatan diatasnya sehingga mendukung diagnosis impetigo krustosa. Impetigo krustosa pada kasus ini dapat merupakan suatu lesi sekunder yang terbentuk oleh karena adanya lesi herpes zoster sebelumnya. Pasien diberikan Mupirocin *ointment* dan setelah pemberian selama 10 hari didapatkan perbaikan klinis yang signifikan.

Kandidiasis merupakan infeksi ketiga yang tersering setelah infeksi bakteri dan virus.[9] Penelitian terdahulu melaporkan penyakit periodontal sering terjadi pada pasien SLE. Hiposalivasi dan xerostomia membuat pasien SLE rentan terhadap karies gigi, faringitis, serta *oral ulcer.* Selain itu, obat-obatan imunosupresan seperti steroid juga turut meningkatkan risiko kandisiasis oral.[10] Kandidiasis pada umumnya menyerang saluran pernapasan, saluran kemih, dan kulit. Kandidiasis oral meskipun tidak berakibat fatal, namun fokus infeksi *Candida* diseminata dapat berasal dari rongga mulut. Pengobatan dengan kortikosteroid maupun imunosupresan lain pada SLE ditujukan untuk meminimalisir kerusakan organ mayor, namun aktivitas anti-inflamasi pada steroid juga menyebabkan gangguan pada sistem imun yang dimediasi limfosit T, monosit, makrofag, serta sel endotel.[10]

Terdapat beberapa mekanisme penggunaan kortikosteroid mampu meningkatkan risko terjadinya kandidiasis. Sebuah studi oleh Chen *et al* pada 11 pasien SLE dengan infeksi jamur invasif menunjukkan bahwa paparan prednisone ≥45mg/hari akan meningkatkan risiko infeksi

tersebut. Kortikosteroid bekerja dengan cara mengikat reseptor glukokortikoid intraseluler dan menghambat produksi sitokin, sehingga menghambat sistem imun. Deplesi sel T, sebagai salah satu contoh kondisi yang sering dikaitakan dengan kandidiasis pada pasien HIV, yang nantinya menghambat IL-2 serta diferensiasi Th-1 akan memicu terjadinya apoptosis sel. Selain itu, faktor lain yang turut berperan adalah inhibisi sel imun seperti makrofag dan sel B.[9] Pada pasien dalam laporan kasus ini sudah terdiagnosis dengan SLE sejak 4thn yang lalu dan rutin mengkonsumsi *Methylprednisolone*, sehingga risiko infeksi Kandidiasis meningkat pada pasien tersebut.

Kesimpulan

Pada pasien dalam laporan kasus ini mengalami infeksi kulit dan mukosa berupa Herpes zoster, Impetigo krustosa, dan Kandidiasis oral. Ketiga penyakit tersebut dapat terjadi bersamaan dikarenakan imun yang menurun akibat SLE yang diderita oleh pasien serta penggunaan steroid jangka panjang. Dermatologis harus mengidentifikasi secara tepat dan memberikan terapi yang adekuat untuk mencegah berbagai macam komplikasi yang mungkin terjadi pada pasien SLE, suatu lesi herpes zoster dapat disertai infeksi bakteri yang jika tidak tertangani dengan baik dapat berkembang menjadi selulitis, selain itu Kandidiasis oral meskipun tidak berakibat fatal, namun fokus infeksi *Candida* diseminata dapat berasal dari rongga mulut.

Daftar Pustaka

1. Kwan A, Al Rayes H, Lazova T, Anderson N, Bonilla D, Su J, Touma Z. Herpes zoster in SLE: prevalence, incidence and risk factors. Lupus Science & Medicine. 2022 Jan 1;9(1):e000574.

2. Habel LA, Ray GT, Silverberg MJ, et al. The epidemiology of herpes zoster in patients with newly diagnosed cancer. Cancer Epidemiol Biomarkers Prev 2013;22:82–90.

3. Marra F, Parhar K, Huang B, Vadlamudi N. Risk factors for herpes zoster infection: a meta-analysis. InOpen forum infectious diseases 2020 Jan (Vol. 7, No. 1, p. ofaa005). US: Oxford University Press.

4. Mok CC. Herpes zoster vaccination in systemic lupus erythematosus: the current status. Human Vaccines & Immunotherapeutics. 2019 Jan 2;15(1):45-8.

5. Kawai K, Yawn BP. Risk factors for Herpes Zoster: a systematic review and meta- analysis. Mayo Clin Proc. 2017;92:1806–1821. doi:10.1016/j.mayocp.2017.10.009.

6. Cohen JI.Clinical practice: herpes zoster. N Engl J Med. 2013;369:255–263.doi:10.1056/NEJMcp1302674.

7. Chakravarty EF, Michaud K, Katz R, Wolfe F. Increased incidence of herpes zosteramong patients with systemic lupus erythematosus. Lupus. 2013;22:238–244.

8. Dorgham DA, Anwar S. Infection in systemic lupus erythematosus patients. The Egyptian Rheumatologist. 2021 Apr 1;43(2):115-8.

9. Damara I, Winston K, Maulida F, Ariane A. Factors Associated With Candidiasis in Systemic Lupus Erythematosus Patients in Cipto Mangunkusumo National General Hospital: A Single-Center Case-Control Study. Cureus. 2022 Jul 21;14(7).

10. Zian Z, Bouhoudan A, Mourabit N, Azizi G, Bennani Mechita M. Salivary cytokines as potential diagnostic biomarkers for systemic lupus erythematosus disease. Mediators of Inflammation. 2021 Mar 12;2021.

11. Bardach AE, Palermo C, Alconada T, Sandoval M, Balan DJ, Nieto Guevara J, Gómez J, Ciapponi A. Herpes zoster epidemiology in Latin America: A systematic review and meta-analysis. PLoS One. 2021 Aug 12;16(8):e0255877.

12. Johnson MK. Impetigo. Advanced Emergency Nursing Journal. 2020 Oct 1;42(4):262-9.

13. Battaglia M, Garrett-Sinha LA. Bacterial infections in lupus: Roles in promoting immune activation and in pathogenesis of the disease. Journal of Translational Autoimmunity. 2021 Jan 1;4:100078.

14. Otto M. Staphylococci in the human microbiome: the role of host and interbacterial interactions. *Curr. Opin. Microbiol.* 2020;53:71–77

15. Bitschar K., Staudenmaier L., Klink L., Focken J., Sauer B., Fehrenbacher B. Staphylococcus aureus skin colonization is enhanced by the interaction of neutrophil extracellular traps with keratinocytes. *J. Invest. Dermatol.* 2020;140:1054–1065. e4