XERODERMA PIGMENTOSUM BERULANG DALAM SATU GENERASI

Dhany Prafita Ekasari ✉, Achmad Aidil Tazakka
Dept./ KSM Dermatologi dan Venereologi, Fakultas Kedokteran Universitas Brawijaya,
Rumah Sakit Umum Daerah dr. Saiful Anwar, Malang, Indonesia

Abstrak

Xeroderma Pigmentosum (XP) disebabkan karena gangguan perbaikan kerusakan defek DNA akibat induksi radiasi ultraviolet (UV) yang diturunkan secara autosomal resesif. Perkawinan kekerabatan merupakan faktor etiologi utama XP dan faktor penting dalam penyakit - penyakit autosomal resesif. Gejala klinis XP dapat muncul di kulit dan non-kutan. Pasien anak laki-laki berusia 2 tahun dengan keluhan bintik-bintik hitam pada wajah hingga kedua lengan sejak usia 6 bulan yang bertambah banyak dalam waktu 1,5 tahun. Kakak kandung pasien mengalami XP. Pasien juga memiliki keluhan mata merah dan silau sejak 1 tahun yang lalu. Pemeriksaan dermatologis regio facialis dan ekstremitas superior dekstra dan sinistra didapatkan makula dan patch hiperpigmentasi, multipel, batas tegas, tepi reguler, bentuk dan ukuran bervariasi. Pemeriksaan fisik mata didapatkan neovaskularisasi dan konjungtivalisasi dan didiagnosis ODS *Limbal Stem Cell Deficiency*. Pasien diterapi dengan pemberian tabir surya dengan 30 SPF dan olium olivarum 2 dd ue pada area yang kering. Untuk kedua mata pasien diberikan Levofloksasin tetes mata. Tidak didapatkan hubungan kekerabatan pada orang tua pasien. Berdasarkan pola pewarisan penyakit autosomal resesif, orang tua pasien diduga adalah carrier XP sehingga meningkatkan kemungkinan (>25 %) terjadinya XP pada keturunannya. Konseling secara komprehensif mengenai penyakit genetik herediter dan riwayat perkawinan dari beberapa generasi yang berbeda perlu dilakukan untuk mencegah terjadinya penyakit pada generasi selanjutnya.

Kata kunci: *xeroderma pigmentosum*, autosomal resesif

REOCCURENCE XERODERMA PIGMENTOSUM WITHIN ONE GENERATION

Abstract

Xeroderma Pigmentosum (XP) is caused by impaired repair of DNA defects induced by ultraviolet (UV) radiation and is inherited in an autosomal recessive manner. Consanguinity is the main etiological factor of XP and an important factor in autosomal recessive diseases. Clinical symptoms of XP can be cutaneous and non-cutaneous. The patient was a 2-year-old boy with complaints of dark spots on the face to both arms since 6 months of age that increased in number within 1.5 years. The patient's older sibling had XP. The patient also had complaints of red eyes and glare since 1 year ago. Dermatological examination of the facial region and superior extremities dextra and sinistra revealed hyperpigmented macules and patches, multiple, well-defined, regular margins, variable in shape and size. Physical examination of the eyes revealed neovascularisation and conjunctivalisation and diagnosed as ODS Limbal Stem Cell Deficiency. The patient was treated with sunscreen with 30 SPF and olium olivarum 2 dd ue on dry areas. Levofloxacin eye drops were given to both eyes. There was no familial relationship between the patient's parents. Based on the inheritance pattern of autosomal recessive disease, the patient's parents are suspected to be XP carriers, increasing the possibility (>25%) of XP in their offspring. Comprehensive counselling regarding hereditary genetic diseases and marital history from several different generations should be done to prevent the occurrence of XP in the offspring.

Keywords: xeroderma pigmentosum, autosomal recessive
E-mail: dhany_prafita@ub.ac.id

Pendahuluan

Xeroderma Pigmentosum (XP) adalah penyakit kelainan genetik bersifat autosomal resesif yang jarang terjadi, dengan prevalensi di seluruh dunia 1:1.000.000. Penyakit ini disebabkan oleh gangguan perbaikan kerusakan *Deoxyribonucleic Acid* (DNA) akibat induksi radiasi ultraviolet (UV). Angka kejadian XP meningkat pada negara - negara dengan angka perkawinan antar kerabat dekat yang sering.[1,2] Di Indonesia, angka prevalensi XP masih belum tercatat.[3]

Perkawinan kekerabatan merupakan faktor etiologi utama XP. Perkawinan kekerabatan merupakan faktor penting dalam penyakit - penyakit autosomal resesif. Hal ini terlihat dalam kasus XP yang terjadi pada Afrika Utara dan Timur Tengah dimana pernikahan kekerabatan sering terjadi. Hingga saat ini, hampir 92,8% pasien XP di negara Libya memiliki riwayat perkawinan kekerabatan.[4] Probabilitas pada penyakit autosomal resesif dimana kedua orang tua sebagai carrier yaitu 25% anak dengan penyakit, 50% akan sebagai carrier penyakit, dan 25% adalah anak yang tidak membawa gen penyakit [4,5,6], sehingga angka kejadian XP yang berulang pada generasi yang sama seharusnya memiliki persentase yang lebih kecil.

Tujuan penulisan laporan kasus ini adalah untuk memaparkan kasus XP yang terjadi berulang pada satu generasi yang sama dan memberikan informasi mengenai keterlibatan ekstrakutan dan penanganan pada kasus XP.

Kasus

Seorang anak laki-laki berusia 2 tahun diperiksakan ke Poliklinik Kulit dan Kelamin Rumah Sakit Umum Daerah dr. Saiful Anwar dengan keluhan muncul bintik - bintik hitam tidak gatal/nyeri di wajah dan lengan sejak pasien berusia 6 bulan. Awalnya bintik hitam tampak terlihat pada area pipi. Lalu, dalam 1,5 tahun ini ibu pasien mengatakan bahwa bintik menyebar ke seluruh wajah, leher, dan kedua lengan pasien. Ibu pasien mengatakan bahwa bintik tampak semakin menghitam dan bertambah banyak terutama jika pasien sering terpapar sinar matahari saat aktivitas sehari - hari ataupun saat bermain. Bintik hitam juga tidak pernah berubah bentuk menjadi bercak yang meninggi atau mudah berdarah.

Pasien tidak pernah mengalami keluhan serupa sebelum berusia 6 bulan. Pasien telah didiagnosis dengan *Xeroderma Pigmentosum* oleh dokter Sp.KK di RS Pasuruan. Pasien tidak memiliki riwayat kejang atau gangguan pendengaran sebelumnya. Pasien memiliki keluhan mata merah dan terasa silau sejak 1 tahun yang lalu dan terdiagnosis *Limbal Stem Cell Deficiency* (LSCD) oleh dokter Sp.M di RSSA yang diterapi dengan Levofloksasin tetes mata.

Pasien adalah anak ketiga dari tiga bersaudara. Pasien lahir secara operasi caesar, dengan berat badan lahir 1700 gram, karena ketuban pecah pada usia kehamilan 7 bulan. Ibu pasien mengatakan bahwa anak pertama adalah anak laki - laki, mengalami keluhan yang serupa dan didiagnosis dengan *Xeroderma Pigmentosum*. Namun, anak pertama saat ini telah meninggal di usia 13 tahun pada tahun 2015. Anak kedua adalah anak perempuan, berusia 10 tahun dan tidak mengalami keluhan yang serupa. Ibu pasien mengatakan bahwa dari dua generasi diatas pasien tidak ada memiliki keluhan yang serupa. Ibu dan ayah pasien serta saudara dari ibu dan ayah pasien tidak memiliki



Gambar 2. Status dermatologis regio fasialis, ekstremitas superior dekstra dan sinistra. Didapatkan makula dan *patch* hiperpigmentasi dan hipopigmentasi disertai dengan *xerosis*.

keluhan yang sama. Orang tua pasien mengaku bahwa pernikahan mereka bukan pernikahan kekerabatan ataupun yang berasal dari kerabat dekat.

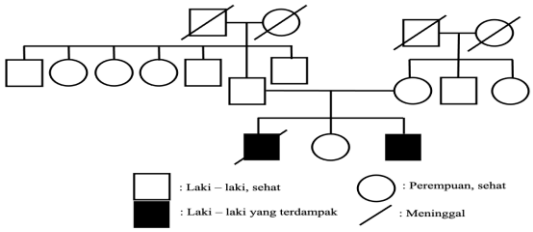

Gambar 1. *Pedigree* pasien. Didapatkan adanya keluhan yang sama pada saudara laki - laki pasien.

Keadaan umum pasien baik, kesadaran komposmentis, tanda-tanda vital pasein dalam batas normal. Pada pemeriksaan fisik regio *oculi* dekstra dan sinistra didapatkan mata tampak eritema disertai dengan neovaskularisasi dan konjungtivalisasi. Pada status dermatologis regio facialis, colii, dan ekstremitas superior dekstra dan sinistra didapatkan makula dan *patch* hiperpigmentasi dan hipopigmentasi, multipel, batas tidak tegas, dengan bentuk dan ukuran bervariasi, dan didapatkan *xerosis* kutis (Gambar 2).

Pasien didiagnosis dengan *Xeroderma Pigmentosum* dan LSCD ODS. Pasien dilakukan pemeriksaan biopsi kulit untuk skrining keganasan kulit lain seperti melanoma maligna, karsinoma sel skuamosa, dan karsinoma sel basal. Pasien diterapi dengan pemberian tabir surya dengan 30 SPF dan olium olivarum 2 dd ue pada area yang kering. Untuk kedua mata pasien diberikan Levofloksasin tetes mata 4 kali sehari dan lubrikasi tetes mata steril 6 kali sehari pada mata kanan dan kiri. Orangtua pasien dikonseling agar pasien rutin memberikan tabir surya, menghindari sinar matahari, memakai topi, baju lengan panjang, celana panjang, dan kacamata hitam bila keluar rumah serta progresifitas penyakit.

Pembahasan

Gejala klinis XP pada kulit ditandai dengan adanya bintik-bintik hiperpigmentasi terutama pada daerah yang sering terpapar sinar matahari seperti kepala, wajah, leher, serta lengan yang bertambah secara

progresif. Selain pada kulit, juga dapat terjadi gejala non-kutan seperti gejala okular yang terjadi pada segmen yang terpapar sinar ultraviolet (UV) yaitu segmen anterior (kelopak mata, kornea, dan konjungtiva). Manifestasi non-kutan lain yang dapat terjadi yaitu adanya gangguan neurologis misalnya mikrosefali, berkurang atau hilangnya refleks tendon, gangguan pendengaran sensorineural progresif dan gangguan kognitif progresif. Angka kejadian antara laki-laki dan perempuan diketahui sama.[7,8,9]

Defek genetik penyebab dari XP dapat dibagi menjadi tujuh kelompok gen utama (XP-A hingga XP-G) dan satu kelompok varian (XPV). Kelompok varian mempengaruhi translasi DNA polimerase η sedangkan untuk tujuh kelompok gen utama semuanya berperan dalam perbaikan DNA yang disebut *Nucleotide Excision Repair* (NER).[8] Dari tujuh kelompok gen utama, XP-A adalah kelompok gen yang sering terdampak, sekitar 30% dari total pasien XP, diikuti dengan XP-C sebanyak 27%, XP-D sebanyak 15%, XP-F sebanyak 2%, XP-E dan XP-G sebanyak 1%, dan XP-B sebanyak 0,5%. Untuk XPV terdapat sebanyak 23,5% dari keseluruhan kasus.[10,11]

Patogenesis dari XP dapat dibagi menjadi dua kelompok etiologi, yaitu gangguan pada NER dan DNA polimerasi. Normalnya, ketika DNA terpapar oleh sinar ultraviolet, akan terbentuk fotoproduk berbasis asam nukleat (misal dimer pirimidin 6-4 pirimidon dan dimer siklobutana pirimidin) yang dapat diperbaiki melalui proses NER. Proses NER ini mampu menghilangkan fotoproduk berbasis asam nuklear ini dan mengganti DNA yang rusak dengan DNA yang baru. *Nucleotide Excision Repair* adalah jalur utama perlindungan sel dan genom dari kerusakan akibat sinar ultraviolet.[12]

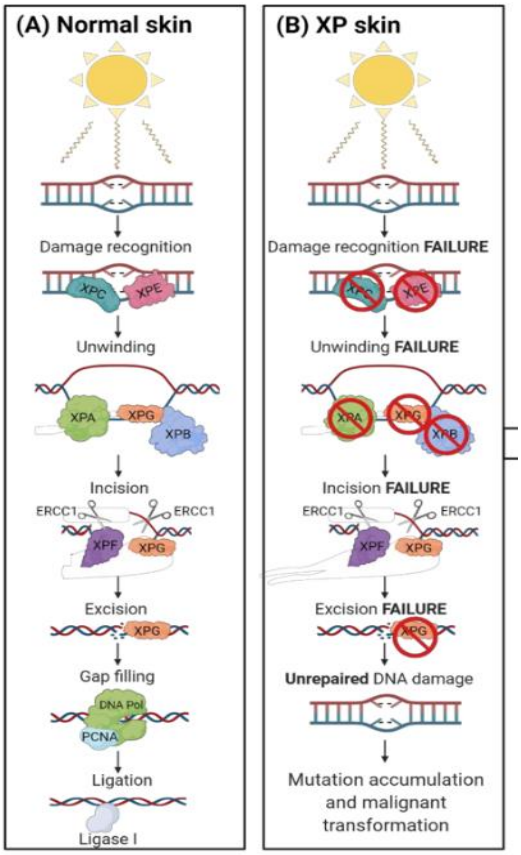

Gambar 3 Proses perbaikan DNA. (A) kulit normal, (B) kulit XP.[11]

Terdapat dua jenis NER, yaitu *transcription-coupled* (TC)-NER dan *global genome* (GG)-NER. *Transcription-coupled* NER secara aktif memperbaiki transkripsi DNA sedangkan GG-NER akan memperbaiki DNA yang tidak tertranskripsi saat itu. XP-A hingga XP-G berperan dalam berbagai langkah yang berbeda dari proses NER. Sedangkan pada XPV berperan perbaikan post replikasi dari kerusakan DNA. Secara umum, pasien dengan XP tidak mampu untuk menghilangkan fotoproduk akibat sinar ultraviolet atau menggunakan NER untuk memperbaiki kerusakan DNA. Pasien dengan XPV memiliki NER yang normal namun memiliki mutasi pada gen translasi DNA polimerase η. DNA polimerase η memiliki peran dalam sintesis DNA dan proses transkripsi DNA yang belum diperbaiki oleh jalur NER.[12]

Xeroderma Pigmentosum memiliki gejala kutan dan ekstrakutan. Untuk gejala kutan biasanya memiliki 3 tahapan gejala klinis. Saat lahir, pasien XP memiliki kulit yang sehat dan tahap pertama muncul setelah pasien berusia 6 bulan, yang ditandai muncul eritema yang menyebar, bersisik, dan bintik-bintik seperti area dengan pigmentasi yang meningkat pada area yang terpapar sinar matahari, dimulai dari wajah hingga ekstremitas bawah, leher, bahkan tubuh. Tahap kedua ditandai dengan adanya poikiloderma yang terdiri dari atrofi kulit, telangiektasis, serta bintik-bintik hiperpigmentasi dan hipopigmentasi. Tahap ketiga ditandai dengan munculnya berbagai keganasan termasuk karsinoma sel skuamosa, melanoma maligna, karsinoma sel basal, dan fibrosarkoma. Keganasan ini dapat terjadi sejak usia 4 hingga 5 tahun dan lebih sering terjadi di daerah yang terpapar sinar matahari[7,13] Pada pasien ini terdapat bintik-bintik makula dan *patch* hipopigmentasi dan hiperpigmentasi pada area wajah, leher dan ekstremitas atas yang muncul sejak pasien berusia 6 bulan. Keluhan bintik-bintik ini muncul semakin banyak terutama setelah pasien terpapar sinar matahari. Dari pemeriksaan dermatologis belum didapatkan tanda-tanda keganasan kulit seperti benjolan di kulit, luka yang tidak sembuh, ataupun tahi lalat yang bertambah banyak dengan warna yang beragam. Dari gejala klinis kutan yang dialami oleh pasien, sesuai dengan tahap kedua dari perjalanan klinis XP.

Perkawinan kekerabatan merupakan faktor etiologi utama XP. Pernikahan kekerabatan merupakan faktor penting dalam penyakit - penyakit autosomal resesif. Hingga saat ini, hampir 92,8% pasien XP di negara Libya memiliki riwayat perkawinan kekerabatan.[6] *Xeroderma Pigmentosum* adalah penyakit autosomal resesif, artinya terdapat harus terdapat 2 kromosom autosomal yang mengalami mutasi gen agar timbul gejala klinis. Kromosom ini harus didapatkan oleh ayah dan ibu (Gambar 4). Kasus kali ini ayah dan ibu pasien tidak memiliki keluhan yang serupa dan menyangkal adanya perkawinan kekerabatan. Namun, dari hasil perkawinan, orang tua pasien memiliki dua orang anak dengan XP.

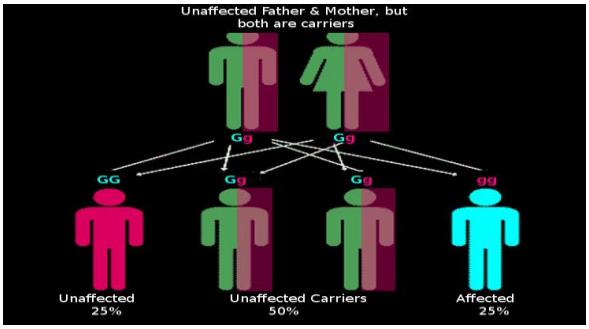

Gambar 4 Pola pewarisan autosomal resesif. Pada kedua orang tua yang *carrier*, sebesar 25% kemungkinan memiliki anak dengan kelainan.[13]

Beberapa laporan kasus telah melaporkan kejadian XP dalam satu generasi. Laporan kasus oleh Suhas (2012) melaporkan terdapat dua kasus XP dalam satu generasi. Kasus tersebut melaporkan kasus XP yang terjadi pada dua anak laki-laki dalam satu generasi, namun tidak dijabarkan lebih lanjut mengenai riwayat pernikahan keluarga dan jumlah saudara dalam satu generasi tersebut.[14] Laporan lain oleh Ortega (2013) menjabarkan tiga kasus XP dalam satu generasi. Laporan tersebut menjabarkan tiga kasus XP (dua laki-laki dan satu perempuan) yang terjadi pada delapan anggota saudara dalam satu generasi yang sama. Tidak terdapat riwayat perkawinan kekerabatan namun diperkirakan memliki kekerabatan yang dekat dalam satu daerah.[15] Dari laporan ini dapat dihitung bahwa angka kejadian XP dalam kasus tersebut adalah sebesar 37,5%. Dalam laporan kasus kali ini didapatkan 2 kasus XP pada 3 anggota saudara dalam satu generasi sehingga angka kejadian XP dalam kasus ini adalah sebesar 66%. Meskipun berdasarkan perhitungan probabilitas pola pewarisan autosomal resesif

untuk memiliki anak yang terdampak adalah sebesar 25%, namun angka tersebut dapat terjadi lebih tinggi berdasarkan beberapa laporan kasus yang telah ada.

Pentingnya konseling genetik pada kondisi seperti ini yaitu mendiskusikan dengan keluarga mengenai kemungkinan risiko menurunkan penyakit bawaan, dengan mempertimbangkan dua faktor. Pertama adalah menentukan penilaian risiko dengan cara menggali info *pedigree* dari beberapa generasi dan berdiskusi dengan keluarga mengenai suku dan sosiobudaya. Kedua adalah menilai risiko berdasarkan hasil pemeriksaan laboratorium dan genetik.[15] Meskipun dalam kasus kali ini tidak terdapat riwayat pernikahan kekerabatan, namun perlu digali lebih lanjut mengenai riwayat perkawinan keluarga di generasi lain sehingga dapat menurunkan angka kejadian penyakit-penyakit yang bersifat genetik.

Gejala ekstrakutan dapat terjadi pada pasien XP. Organ ekstrakutan yang paling sering terdampak oleh XP adalah mata dan neurologis. Mata sering mengalami dampak oleh XP karena paparan langsung sinar matahari ke mata. Neoplasma mata dan kelainan lainnya biasanya hanya terbatas pada segmen anterior mata, antara lain konjungtiva, kornea, dan kelopak mata. Dikarenakan segmen posterior mata terlindungi dari sinar matahari, maka iris, lensa dan segmen belakang mata tidak terpengaruh oleh XP.[16] *Xeroderma Pigmentosum* juga dapat menyebabkan kelainan di mata berupa LSCD*. Limbal Stem Cell Deficiency* merupakan penyakit yang terjadi pada permukaan kornea yang disebabkan oleh penurunan jumlah atau fungsi sel induk atau progenitor epitel kornea. *Limbal Stem Cell* (LSC) adalah sel induk dewasa yang selanjutnya berdiferensiasi menjadi epitel kornea, sehingga secara fungsional adanya LSC akan menjaga integritas permukaan kornea dan transparansi kornea. Pasien XP akan mengalami gangguan pada perbaikan DNA akibat paparan sinar ultraviolet, sehingga LSC yang terpapar sinar ultraviolet dapat menjadi kerusakan yang permanen dari LSC atau membuat perubahan pada stroma konjungtiva.[6,17] Adanya LSCD dan neovaskularisasi kornea akan meningkatkan risiko terhadap kerusakan permukaan okular. Pasien XP juga memiliki peningkatan risiko sebesar 2000 kali lipat untuk terjadi keganasan di area yang terpapar matahari yaitu kornea, konjungtiva, dan kelopak mata.[10] Pada pasien ini didapatkan klinis neovaskularisasi dan konjungtivalisasi, hal ini menyebabkan sudah terdapat kerusakan kornea mata akibat XP. Sehingga monitoring secara berkala perlu dilakukan untuk deteksi dini keganasan pada ekstrakutan.

Hingga saat ini belum terdapat pengobatan spesifik untuk XP. Namun, fotoproteksi pasien XP memberikan perbaikan kondisi kulit. Fotoproteksi yang dianjurkan antara lain, (1) semua jendela di rumah, mobil, dan sekolah diberi lapisan pelindung terhadap UV. Lampu halogen dan fluoresen harus dihindari. (2) Ketika berada diluar saat siang hari, harus menggunakan baju lengan panjang, celana panjang, sarung tangan, masker anti-UV, tabir surya dan pelembab bibir. (3) Kontrol secara berkala ke dokter kulit dan mata untuk deteksi dini keganasan. (4) Suplementasi vitamin D karena menghindari sinar matahari yang berlebihan meningkatkan risiko defisiensi vitamin D. (5) Menghindari paparan asap rokok. (6) Konseling dan edukasi mengenai masalah sosial yang akan dihadapi seperti dihindari oleh teman sebaya, sulit mencari kerja.[3,18]

Untuk beberapa alternatif terapi, saat ini diindikasikan untuk menghilangkan lesi seperti keratosis aktinik ataupun lesi pra-kanker. Terapi tersebut antara lain pemberian asam retinoat topikal, 5-fluorouracil (5-FU), dan imiquimod. Terapi berbasis gen dan liposom untuk memicu perbaikan DNA seperti

Dimericine sedang dikembangkan lebih lanjut. Pada kasus, pemberian tabir surya secara rutin telah dilakukan. Usia pasien yang masih kategori anak, perlu perhatian lebih lanjut mengenai aktivitas yang harus dihindari, komplikasi yang dapat terjadi, dan masalah sosial yang akan dihadapi terutama di masa sekolah.

Kesimpulan

Terjadinya XP pada anak dengan orangtua berfenotipe normal memiliki probabilitas sebesar 25%. Pada kasus, kedua orang tua pasien tidak memiliki riwayat kekerabatan dan diduga merupakan *carrier* gen XP dengan angka kejadian XP dalam satu generasi melebihi dari 25% (66%) sehingga probabilitas suatu penyakit genetik autosomal resesif dapat terjadi lebih tinggi. Hingga saat ini belum terdapat faktor yang dapat meningkatkan risiko melahirkan anak dengan XP selain pernikahan kekerabatan. Konseling genetik harus selalu dilakukan pada kasus kelainan genetik herediter seperti ini, untuk menurunkan angka kejadian.

Daftar Pustaka

1. Black JO. Xeroderma Pigmentosum. Head Neck Pathol. 2016 Jun 14;10(2):139–44.
2. Brambullo T, Colonna MR, Vindigni V, Piaserico S, Masciopinto G, Galeano M, et al. Xeroderma Pigmentosum: A Genetic Condition Skin Cancer Correlated—A Systematic Review. Biomed Res Int. 2022;2022.
3. Effendi RMRA, Fadhlih A, Diana IA, Gondokaryono SP, Dwiyana RF. Xeroderma Pigmentosum with Simultaneous Cutaneous and Ocular Squamous Cell Carcinoma. Clin Cosmet Investig Dermatol. 2022 Feb;Volume 15:157–61.
4. Darr A, Small N, Ahmad WIU, Atkin K, Corry P, Modell B. Addressing key issues in the consanguinity-related risk of autosomal recessive disorders in consanguineous communities: lessons from a qualitative study of British Pakistanis. J Community Genet. 2016 Jan 12;7(1):65–79.
5. Gulani A, Weiler T. Genetics, Autosomal Recessive. StatPearls Publishing; 2023
6. Yuniati R, Sihombing NRB, Nauphar D, Tiawarman B, Kartikasari DS, Dewi M, et al. Clinical manifestation and genetic analysis of familial rare disease genodermatosis xeroderma pigmentosum. Intractable Rare Dis Res. 2021 May 31;10(2):114–21.
7. Nishigori C, Nakano E, Masaki T, Ono R, Takeuchi S, Tsujimoto M, et al. Characteristics of Xeroderma Pigmentosum in Japan: Lessons From Two Clinical Surveys and Measures for Patient Care. Photochem Photobiol. 2019 Jan;95(1):140–53.
8. Le Q, Xu J, Deng SX. The diagnosis of limbal stem cell deficiency. Ocul Surf. 2018 Jan;16(1):58–69.
9. Chidzonga MM, Mahomva L, Makunike-Mutasa R, Masanganise R. Xeroderma Pigmentosum: A Retrospective Case Series in Zimbabwe. Journal of Oral and Maxillofacial Surgery. 2009 Jan;67(1):22–31.
10. Martens MC, Emmert S, Boeckmann L. Xeroderma Pigmentosum: Gene Variants and Splice Variants. Genes (Basel). 2021 Jul 29;12(8):1173.
11. Piccione M, Belloni Fortina A, Ferri G, Andolina G, Beretta L, Cividini A, et al. Xeroderma Pigmentosum: General Aspects and Management. J Pers Med. 2021 Nov 4;11(11):1146.
12. Leung AK, Barankin B, Lam JM, Leong KF, Hon KL. Xeroderma pigmentosum: an updated review. Drugs Context. 2022 Apr 25;11:1–17.
13. Icha Aisyah N, Afif Nurul Hidayati N. Case Report: Developed Infraocular Squamous Cell Carcinoma and Nasal

Basal Cell Carcinoma in Xeroderma Pigmentosum. Berkala Ilmu Kesehatan Kulit dan Kelamin. 2018;30(2):171–7.
14. Suhas N MC, Rashmi Agarwal J. Xeroderma Pigmentosum: A Case Report of Two Siblings. J immunodefic Disord. 2012;01(02).
15. Ortega-Recalde O, Vergara JI, Fonseca DJ, Ríos X, Mosquera H, Bermúdez OM, et al. Whole-Exome Sequencing Enables Rapid Determination of Xeroderma Pigmentosum Molecular Etiology. PLoS One. 2013 Jun 3;8(6):e64692.
16. Bhutto AM, Shaikh A, Nonaka S. Incidence of xeroderma pigmentosum in Larkana, Pakistan: a 7-year study. British Journal of Dermatology. 2005 Mar;152(3):545–51.
17. Fernandes M, Sangwan VS, Vemuganti GK. Limbal stem cell deficiency and xeroderma pigmentosum: a case report. Eye. 2004 Jul 7;18(7):741–3.
18. Lehmann AR, McGibbon D, Stefanini M. Xeroderma pigmentosum. Orphanet J Rare Dis. 2011;6(1):70.