KOMBINASI TERAPI GRISEOFULVIN SISTEMIK DAN SAMPO KETOKONAZOLE 2% PADA KASUS TINEA KAPITIS TIPE KERION WANITA USIA 55 TAHUN

Septina Yosephine[1], Dhelya Widasmara[2]
[1&2]Dept./ KSM Dermatologi dan Venereologi, Fakultas Kedokteran Universitas Brawijaya
Rumah Sakit Umum Daerah dr. Saiful Anwar, Malang, Indonesia
E-mail : dr.josesamosir89@gmail.com

Abstrak

Latar belakang: Tinea kapitis jarang terjadi pada orang dewasa salah satu kondisi yang dapat menjadi faktor risiko tinea kapitis adalah wanita *post menopause*, hal ini terjadi akibat ketidakseimbangan hormon sehingga menyebabkan penurunan produksi sebum. Salah satu penularan tinea kapitis adalah terinfeksi hewan peliharaan. Tipe kerion merupakan salah satu subtipe klinis dengan manifestasi klinis folikulitis pustular dan abses, penyebabnya adalah dermatofita *zoophilic* atau *geophilic* seperti *T. mentagrophytes* dan *M.gypseum*. **Kasus:** Wanita usia 55 tahun *post-menopause* mengeluhkan sisik dan keropeng di kepala disertai keluhan gatal dan kebotakan sejak tujuh bulan. Pemeriksaan dermatologis area *scalp* temporalis dan occipitalis terdapat *patch* eritematosa, multiple, tersebar, batas tidak tegas, dengan bentuk dan ukuran bervariasi terdapat skuama putih dan krusta disertai dengan *non-scarring* alopesia. Pemeriksaan hair pull test (-), *wood lamp* fluoresensi (-), KOH 20% didapatkan spora endotrix. Hasil kultur jamur tidak menunjukkan pertumbuhan jamur *mold* patogen. Pasien diberikan kombinasi griseofulvin 500mg dua kali sehari dan sampo ketokonazole 2% dua kali seminggu selama enam minggu dan didapatkan perbaikan klinis. **Diskusi:** Pemeriksaan kultur jamur pada kasus tinea kapitis tidak selalu menunjukkan hasil positif, hal ini dapat disebabkan penggunaan topikal antijamur sebelumnya. Kegagalan pengobatan sistemik antijamur tunggal terjadi pada beberapa kasus sehingga diperlukan kombinasi terapi topikal. **Kesimpulan**: Kombinasi griseofulvin dan sampo ketokonazole 2% mampu memberikan perbaikan klinis pada pasien tinea kapitis dewasa dengan durasi lebih cepat.

Kata kunci: Griseofulvin, Kerion, Sampo Ketokonazole 2%

Abstract

Background: Tinea capitis is a rare condition in adults. Postmenopausal women are susceptible to the condition due to hormonal imbalance, which can result in decreased sebum production. One of the transmissions of tinea capitis is transmitted to pets. The kerion type is manifesting with pustular folliculitis and abscesses with aetiology presence of dermatophytes, such as T. mentagrophytes and M. Gypseum. **Case:** A 55-year-old woman in postmenopausal status presented with a complaint of scales and scabs on the cranium, accompanied by pruritus and alopecia for seven months. Dermatological examination of the temporal and occipital scalp areas revealed the presence of erythematous patches, multiple, scattered, indistinct boundaries, displaying variable shapes and sizes accompanied by non-scarring alopecia. The hair pull test and wood lamp fluorescence tests revealed negative results. 20% KOH obtained presented endotrix spores. The results of the fungal culture analysis negative presence of any pathogenic fungi. The patients were administered a combination of griseofulvin 500 mg twice daily and ketoconazole shampoo 2% twice weekly for a period of six weeks, after which clinical improvement was observed. **Discussion:** Fungal culture examination does not consistently yield positive results in tinea capitis, this may be occured due to prior utilisation of topical antifungals. In several cases, systemic antifungal treatment was unsuccessful, necessitating a combination of topical therapy. **Conclusion:** The combination of griseofulvin and ketoconazole shampoo 2% was found to result in clinical improvement in adult tinea capitis patients within a shorter duration.

Keywords: *Griseofulvin, Kerion, Ketokonazole 2% Shampoo*

Pendahuluan

Tinea kapitis merupakan infeksi dermatofita kulit kepala yang banyak menyerang anak-anak dan jarang terjadi pada usia dewasa, tinea kapitis dapat terjadi pada kondisi wanita *post menopause* yang diakibatkan penurunan hormon sehingga menyebabkan penurunan produksi sebum. Sekitar 68,4% kasus tinea kapitis pada orang dewasa terjadi pada usia 45-89 tahun.[1]

Tipe kerion merupakan salah satu subtipe tinea kapitis yang cukup berat hal ini diakibatkan inflamasi pada area scalp dengan manifestasi klinis folikulitis pustular dan abses, tine ini disebabkan oleh dermatofita *zoophilic* dan *geophillic*. Dermatofita *zoophilic* dapat ditularkan melaui hewan peliharaan seperti kucing dan anjing. Beberapa pemeriksaan penunjang seperti kultur dibutuhkan dalam membantu penegakan diagnosis, namun tidak selalu menunjukkan hasil jamur patogen yang positif, hal ini dapat diakibatkan sampel yang tidak cukup adekuat atau pengobatan antijamur yang telah diberikan sebelum *sampling*.[2,7]

Kombinasi terapi sistemik dan topikal dibutuhkan pada kasus tipe kerion dikarenakan inflamasi yang cukup berat. Hal ini bertujuan untuk menghilangkan organisme penyebab penyakit, mencegah penularan serta mencegah komplikasi. Berikut dilaporkan kasus wanita 55 tahun dengan tinea kapitis tipe kerion yang berhasil diobati dengan menggunakan kombinasi terapi griseofulvin sistemik dan sampo ketokonazole 2%.

Kasus

Seorang perempuan berusia 55 tahun datang dengan keluhan sisik dan keropeng pada kulit kepala disertai dengan kebotakan pada beberapa area kepala sejak tujuh bulan terakhir. Keluhan ini disertai dengan gatal dengan VAS 7/10 dan nyeri dengan VAS 5/10. Awalnya muncul bintil berisi cairan putih kemudian beberapa bintil pecah dan menjadi luka sehingga membentuk keropeng kekuningan disertai sisik. Dua bulan kemudian pasien mulai mengalami kerontokan rambut sehingga menyebabkan kebotakan. Pasien telah mendapatkan pengobatan sistemik dan topikal yang didapatkan dari bidan namun keluhan tidak kunjung membaik.

Pasien mengaku telah berhenti menstruasi sejak dua tahun yang lalu. Pasien juga memiliki beberapa kucing, dimana salah satu kucing peliharannya memiliki borok di tubuhnya. Pasien jarang mengganti jilbab dan sering langsung menggunakan jilbab dalam keadaan rambut basah. Pasien rutin mencuci rambut tiga kali seminggu dan telah menggunakan sampo *selenium sulfide* 0,6% sejak dua minggu terakhir dan didapatkan sedikit perbaikan dari keluhannya.

Pemeriksaan fisik dalam batas normal, didapatkan pembesaran kelenjar limfonodi pada area colli dextra et sinistra namun tidak disertai nyeri. Pemeriksaan dermatologis *scalp* temporalis dan occipital didapatkan patch eritematosa, multiple, tersebar, batas tidak tegas, dengan bentuk dan ukuran bervariasi, skuama putih dan krusta kekuningan disertai *non-scarring* alopesia. Pemeriksaan *hair pull test* (-). Pemeriksaan *woodlamp* menunjukkan fluoresensi (-). Pemeriksaan KOH 10 % tidak didapatkan hifa maupun spora, KOH 20% batang rambut didapatkan spora endotrix. Pemeriksaan kultur jamur tidak didapatkan pertumbuhan jamur patogen.



Gambar 1. Status Dermatologis Regio scalp temporalis dan occipital patch eritematosa, multiple, tersebar, batas tidak tegas, dengan bentuk dan ukuran bervariasi, skuama putih dan krusta kekuningan disertai *non-scarring* alopesia.(Koleksi Dept. DV RSSA)

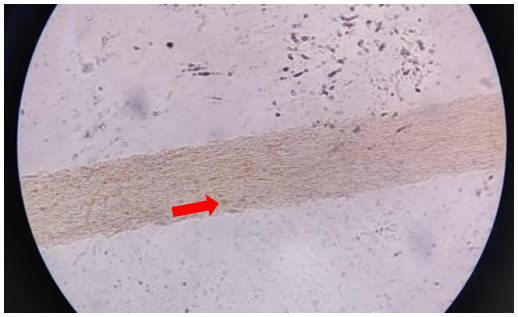

Gambar 2. Pemeriksaan Mikroskopis KOH 20% (400x) batang rambut: endotrix (→)

Pasien didiagnosis dengan Tinea Kapitis tipe kerion dan mendapatkan terapi kombinasi griseofulvin 500mg dua kali sehari dan sampo ketokonazole 2% dua kali seminggu selama enam minggu. Pada *follow-up* 6 minggu kemudian, keluhan sisik dan keropeng sudah tidak dirasakan dan tidak didapatkan keluhan gatal dan nyeri. Area rambut yang mengalami kebotakan juga telah mengalami pertumbuhan rambut. Hasil pemeriksaan KOH 20% pada *hair pluck* tidak didapatkan hifa dan spora. Terapi griseofulvin dihentikan dan pasien disarankan tetap untuk menggunakan sampo ketokonazole 2% selama dua kali seminggu.

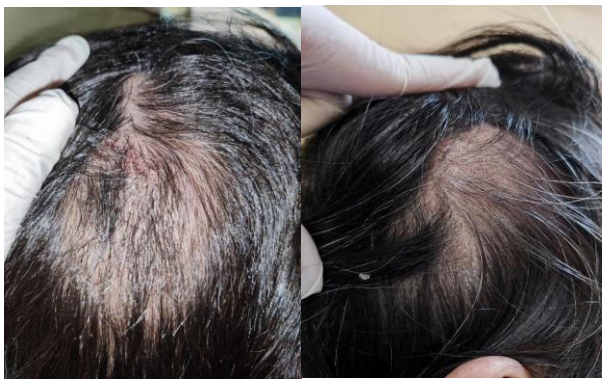

Gambar 3. Foto Klinis *Follow-up*

Diskusi

Tinea kapitis adalah infeksi dermatofita pada kulit kepala yang jarang ditemukan pada orang dewasa dikarenakan peningkatan resistensi rambut dewasa terhadap invasi kolonisasi jamur diakibatkan oleh sifat fungistatik yang terjadi akibat adanya asam lemak rantai panjang pada sebum orang dewasa. Pada wanita *post menopausal* terjadi perubahan hormon dimana pada kelenjar sebasea terjadi involusi yang mengakibatkan penurunan estrogen kemudian terjadi perubahan PH pada kulit kepala sehingga terjadi penurunan jumlah kualitas dan kuantitas sebum terutama pada rantai asam lemak sehingga. Hal ini mengakibatkan penurunan efek proteksi pada sebum.[1]

Tinea kapitis dibagi menjadi 4 subtipe klinis yaitu: (a) Tipe *gray patch* yang ditandai dengan rambut yang terputus 3-5mm dari kulit kepala, penyebab paling sering adalah spesies *Microsporum,* (b) Tipe *black dot* ditandai dengan putusnya rambut dari permukaan kulit kepala, penyebab paling sering disebabkan oleh spesies *Trichophyton*, (c) Tipe kerion ditandai dengan adanya folikulitis pustular dan abses disertai skuama, disebabkan oleh dermatofita *zoophilic* atau *geophilic* seperti *T. mentagrophytes* dan *Microsporum gypseum*, *T. verrucosum, T.benhamiae,* (d) Tipe favus ditandai dengan adanya skutula dan *mousy odour*, biasanya disebabkan oleh *T. Schonleini*.[1,2]

Beberapa faktor risiko yang menyebabkan tinea kapitis adalah kontak dengan hewan peliharaan yang terinfeksi seperti kucing dan anjing, penggunaan barang-barang pribadi seperti sisir dan topi, serta alat potong rambut di salon secara bergantian dapat meningkatkan terjadinya penularan pada tinea kapitis. Beberapa diagnosis banding pada tinea kapitis tipe kerion adalah *scalp psoriasis,* dermatitis seboroik, *scalp dermatitis atopic*, dermatitis asteatotik, dan pityriasis amiantacea.[3,4]

Patogenesis infeksi dermatofita dibagi ke dalam 3 tahap penting dalam mekanismenya. Tahap pertama adalah ketika arthospora berada pada korneosit di stratum korneum manusia, tahap ini berlangsung sekitar 4-6 jam dan terjadi mekanisme pada interaksi elektrostatik antara adhesins spesifik pada permukaan arhrtospora dan korneosit. Faktor lainnya yang cukup penting adalah temperatur yang optimal, kelembapan yang tinggi dan reaksi asam. Protease spesifik yang biasanya ada pada spesies ini memainkan peran penting dalam tahap ini. Tahap kedua adalah germinasi *arthrospora*.Tahap ketiga adalah penetrasi jamur pada struktur keratin hostnya. Sekitar tujuh hari setelah arthrospora melekat di keratinosit, hifa pada jamur membentuk *arthroconidia*, tahapan ini merupakan siklus akhir dari jamur. Selanjutnya host mampu menularkan infeksi pada orang di sekitarnya. Gejala yang ditimbulkan dapat terjadi satu hingga tiga minggu setelah pajanan *arthroconidia*.[5]

Manifestasi klinis tinea kapitis pada orang dewasa merupakan lesi polimorfik tergantung spesies dermatofita yang menginfeksi dan status imun hostnya. Abses yang terjadi hal dikarenakan oleh adanya respon imun inflamasi yang dimediasi oleh sel T. Berdasarkan penelitian Mikaeili *et al* (2019) pada pemeriksaan KOH didapatkan lebih banyak infeksi endotrix (69,6%) dibandingkan dengan ektotrix (30,4%). Pada infeksi endotrix invasi mendalam dermatofita ke dalam rambut folikel dan menembus batang rambut, kemudian tumbuh sempurna di dalam batang rambut. Bentuk ini terutama disebabkan oleh *T. tonsurans* dan *T.violaceum*, sehingga dapat menyebabkan manifestasi klinis yang parah seperti pustula folikel, purulen, malaise, demam, nyeri dan regional limfodenopati. Pada infeksi ektotrix, hifa menginvasi batang rambut di pertengahan folikel. Setelah itu, hifa tumbuh dari folikel yang menutupi permukaan rambut.[6]

Menurut Paudel *et al* (2020) hasil kultur jamur tidak selalu menunjukkan hasil yang positif. Hasil mikroskopis dan kultur dapat saja memberikan hasil yang negatif palsu pada interpretasi pemeriksaan mikroskopis KOH dapat terjadi >40%,

walaupun dilakukan oleh observer yang berpengalaman. Hal ini dapat disebabkan karena jumlah sampel yang tidak adekuat atau misintepretasi pada artefak, selain itu dapat juga dikarenakan adanya kontaminasi dan pengobatan antijamur sebelumnya. Pada kasus ini pengambilan jumlah sampel sudah adekuat dengan pengambilan kulturr dari batang rambut yang terinfeksi, namun pasien sebelumnya telah menggunakan terapi antijamur sehingga hal ini yang menyebabkan hasil negatif palsu pada hasil kultur. Kultur jamur merupakan alat tambahan untuk memastikan diagnosis dan menentukan spesies jamur. Kekurangan dari pemeriksaan ini dikarenakan membutuhkan waktu 3-4 minggu untuk memberikan hasil sehingga dapat menyebabkan keterlambatan dalam pengobatan dan juga peningkatan risiko penularan.[7]

Penggunaan antijamur topikal tidak dapat digunakan sebagai monoterapi tetapi harus dikombinasikan dengan antijamur sistemik. Tujuan pemberian antijamur topikal adalah untuk mengurangi penularan dan penyebaran spora dan mempersingkat waktu kerja antijamur sistemik. Beberapa pengobatan antijamur sistemik adalah griseofulvin, terbinafine, itraconazole, dan fluconazole. Beberapa hal yang perlu diperhatikan sebelum memberikan terapi pada pasien adalah, durasi pemberian terapi, interaksi dengan obat lain, efek samping yang ditimbulkan, resistensi dan kekambuhan.[4,8]

Griseofulvin merupakan pengobatan tinea kapitis lini pertama terutama yang disebabkan oleh golongan *Microsporum*, bersifat fungistatik yang cara kerjanya menghambat asam nukleat sintesis dengan demikian dapat menahan pembelahan sel selama metaphase, serta dapat mengganggu sintesis dinding sel. Griseofulvin dapat diabsorbsi lebih baik jika diminum bersamaan dengan makanan tinggi lemak. Hal ini mengakibatkan peningkatan *variability* dan *bioavailability* dari obat griseofulvin ini. Griseofulvin merupakan obat *inducer of coumarin-type drugs* dan estrogen. Griseofulvin dan terbinafine secara oral merupakan pilihan utama pada pengobatan antifungal mikosis superfisial. Kedua obat tersebut memiliki banyak manfaat dan sedikit efek samping. Pengobatan dengan griseofulvin memiliki efektivitas yang lebih tinggi dan juga penyembuhan yang lebih cepat dibandingkan dengan terbinafine. Griseofulvin juga merupakan obat *non-toxic* yang efektif dan aman digunakan pada pengobatan infeksi jamur seperti tinea kapitis, oleh karena itu dapat digunakan untuk pengobatan pada anak-anak. Dosis griseofulvin yang digunakan pada tinea kapitis adalah 20-25 mg/kgBB/hari selama 6-12 minggu.[9,10]

Beberapa efek samping yang ditimbulkan adalah gangguan gastrointestinal seperti diare, selain itu efek samping lainnya adalah sakit kepala. Kontraindikasi dari pemberian griseofulvin adalah riwayat lupus eritematosus, porphyria, penyakit hepar berat dan kehamilan. Griseofulvin termasuk kategori X pada kehamilan hal ini dikarenakan griseofulvin menimbulkan efek embriotoksik. Terkait efek samping yang ditimbulkan beberapa pemeriksaan laboratorium yang perlu dilakukan sebelum pemberian terapi antijamur sistemik adalah dengan melakukan pemeriksaan darah lengkap dan fungsi hepar.[8,11]

Beberapa topikal antijamur adalah ketoconazole 2%, selenium (di)sulfide 1%, clotrimazole 2% atau ciclopirox 1% dimana durasi pemberian diberikan selama 2-4 minggu. Penggunaan topikal antijamur sebagai monoterapi biasanya tidak memberikan hasil yang baik sehingga sebaiknya dikombinasikan dengan antijamur sistemik pada pengobatan tinea kapitis. Topikal antijamur berperan dalam mengurangi jumlah jamur dan penularan sehingga lebih efektif pada populasi yang rentan. Penelitian oleh Greer *et al* (2000) *open-pilot study* pada 15 kasus tinea kapitis anak yang diterapi dengan ketoconazole 2% shampoo tunggal mampu menurunkan jumlah arthroconidia dan penularan, serta 33% kasus dapat mengalami kesembuhan total. Ketoconazole adalah agen antijamur

dari golongan imidazol yang bekerja dengan cara menghambat sintesis ergosterol, merusak membran sel jamur sehigga menyebabkan kematian sel jamur. [4,8,12]

Penatalaksanaan tinea kapitis meliputi beberapa hal yang harus dicapai yaitu: (1) eliminasi organisme penyebab dengan cara yang paling aman dan secepat mungkin ditandai dengan penyembuhan mikologi (hasil negative pada sediaan KOH), (2) tercapainya penyembuhan klinis yang baik, (3) pencegahan alopesia permanen, (4) pemutusan penularan rantai infeksi. Komplikasi dari tinea kapitis khususnya tipe inflamasi ini adalah dapat menyebabkan alopesia permanen, terutama jika tidak mendapatkan pengoabatan yang sesuai dan juga keterlambatan diagnosis.[2,6]

Pasien ini didiagnosis tinea kapitis tipe kerion dan diberikan kombinasi terapi griseofulvin sistemik dengan dosis 500mg dua kali sehari selama 6 minggu dan *adjuvant therapy* sampo ketokonazole 2% dua kali seminggu. Pada *follow up* minggu ke enam, didapatkan perbaikan klinis pada pasien dan hasil pemeriksaan KOH 20% batang rambut tidak didapatkan spora.

Kesimpulan

Kejadian tinea kapitis pada orang dewasa jarang terjadi. Kasus ini kebanyakan terjadi pada wanita dengan riwayat *post-menopause* akibat penurunan produksi sebum sehingga berkurang efek proteksi pada area *scalp*. Hewan peliharaan seperti kucing merupakan salah satu faktor risiko penyakit ini yang dapat disebabkan dermatofita *zoophilic*. Kombinasi terapi antijamur sistemik dan topikal memberikan hasil yang cukup memuaskan dengan durasi lebih cepat, sehingga perlu menjadi pertimbangan bagi seorang klinisi dalam memberikan pengobatan antijamur, khususnya pada tinea kapitis tipe kerion.

Daftar Pustaka

1. Liang, Guanzhao, et al. "Adult tinea capitis in China: a retrospective analysis from 2000 to 2019." *Mycoses* 63.8 (2020): 876-888.
2. Mayser, Peter, et al. "S1 guidelines: Tinea capitis." *JDDG: Journal der Deutschen Dermatologischen Gesellschaft* 18.2 (2020): 161-179.
3. He, Mengwen, et al. "Aetiological changes of tinea capitis in the Hubei area in 60 years: focus on adult tinea capitis." *Mycoses* 64.12 (2021): 1527-1534.
4. Mendes, Gabriela Miranda, et al. "Kerion Celsi: A case report." *Resid Pediatr.[Internet]* (2019): 66-69.
5. Łagowski, Dominik, et al. "The prevalence of symptomatic dermatophytoses in dogs and cats and the pathomechanism of dermatophyte infections." *Postępy Mikrobiologii- Advancements of Microbiology* 58.2 (2019): 165-176.
6. Mikaeili, Ali, et al. "Clinico-mycological profile of tinea capitis and its comparative response to griseofulvin versus terbinafine." *Current medical mycology* 5.1 (2019): 15.
7. Paudel, Vikash. "Case Report Surgery of Kerion, a Nightmare for Nondermatologists." (2020).
8. Alkeswani, Amena, Wendy Cantrell, and Boni Elewski. "Treatment of tinea capitis." *Skin Appendage Disorders* 5.4 (2019):

201-210.

9. Jumiati, Rinda, Boy Chandra, and Dan Ridho Asra. "Drug Discovery of Griseofulvin: A Review." *Asian Journal of Pharmaceutical Research and Development* 9.4 (2021): 101- 107.

10. Bar, Jonathan, et al. "Griseofulvin vs terbinafine for paediatric tinea capitis: when and for how long." *Mycoses* 62.10 (2019): 949-953.

11. Gupta, Aditya K., et al. "A network meta-analysis on the efficacy and safety of monotherapies for tinea capitis, and an assessment of evidence quality." *Pediatric Dermatology* 37.6 (2020): 1014-1022.

12. Greer, Donald L. "Successful treatment of tinea capitis with 2% ketoconazole shampoo." *International journal of dermatology* 39.4 (2000): 302-304.