Journal of Dermatology, Venereology and Aesthetic | JDVA
http://jdva.ub.ac.id

Penegakan Diagnosis *Fish Tank Granuloma* Berdasarkan Penalaran Klinis dan Respons Terapi pada Keterbatasan Pemeriksaan Penunjang

Rhea Tiara Dinata[1*], Dhelya Widasmara[1]

[1]Dept/KSM. Dermatologi dan Venereologi, Fakultas Kedokteran Universitas Brawijaya
Rumah Sakit Umum Daerah dr. Saiful Anwar, Malang, Indonesia
Email : rheatiaradinata@gmail.com

Abstrak

Fish Tank Granuloma (FTG) merupakan infeksi kulit akibat *Mycobacterium marinum* yang jarang dan sering mengalami keterlambatan diagnosis akibat manifestasi klinis yang tidak spesifik serta keterbatasan pemeriksaan penunjang. Pada praktik klinis, konfirmasi diagnosis melalui pemeriksaan mikroskopis atau kultur tidak selalu dapat diperoleh, sehingga penegakan diagnosis sering bergantung pada penalaran klinis dan evaluasi respons terapi. Dilaporkan seorang wanita berusia 42 tahun dengan lesi nodul multipel berpola sporotrikoid pada pergelangan tangan kanan yang menetap selama 10 bulan dan tidak menunjukkan perbaikan terhadap berbagai terapi empiris sebelumnya. Pemeriksaan histopatologi menunjukkan reaksi granulomatosa non-spesifik, sementara pewarnaan khusus dan kultur mikobakterium tidak memberikan hasil konklusif. Berdasarkan gambaran klinis khas, riwayat paparan lingkungan berisiko, serta kegagalan terapi awal, dicurigai FTG dan diberikan terapi kombinasi rifampisin dan minosiklin. Setelah pemberian terapi, didapatkan perbaikan klinis yang bermakna, sehingga mendukung diagnosis FTG secara klinis. Kasus ini menegaskan bahwa pada kondisi keterbatasan konfirmasi laboratorium, diagnosis FTG dapat ditegakkan melalui penalaran klinis yang komprehensif dan evaluasi respons terapi. Pendekatan ini penting untuk mencegah keterlambatan terapi dan meningkatkan luaran klinis pada praktik dermatologi sehari-hari.

Kata kunci *: Diagnosis Fish Tank Granuloma , Mikobakterium Marinum, Rifampisin, Minosiklin*

Abstract

Fish Tank Granuloma (FTG) is a rare cutaneous infection caused by *Mycobacterium marinum* and is frequently associated with delayed diagnosis due to its nonspecific clinical presentation and limitations of laboratory confirmation. In clinical practice, microbiological or histopathological confirmation is not always achievable, posing a significant diagnostic challenge and often necessitating reliance on clinical reasoning and therapeutic response. A 42-year-old woman presenting with multiple sporotrichoid nodules on the right wrist persisting for 10 months, with no improvement after several empirical treatments. Histopathological examination revealed nonspecific granulomatous inflammation, while special stains and mycobacterial cultures yielded inconclusive results. Based on the characteristic clinical features, relevant environmental exposure, and failure of prior therapies, FTG was clinically suspected, and combination therapy with rifampicin and minocycline was initiated. A marked clinical improvement was observed following treatment, supporting the diagnosis of FTG established on a clinical basis. This case highlights that, in the absence of definitive laboratory confirmation, FTG can be diagnosed through comprehensive clinical reasoning supported by therapeutic response. Such an approach is crucial to avoid diagnostic delay and to ensure timely and effective management in daily dermatology practice.

Keywords *: Diagnostic, Fish Tank Granuloma , Mycobacterium Marinum, Rifampicin, Minocyclin*

Pendahuluan

Fish Tank Granuloma merupakan penyakit infeksius pada kulit yang termasuk jarang. Kondisi patologis pada FTG ini dapat menimbulkan lesi granulomatosa pada kulit dan jaringan lunak. Paling sering muncul pada individu yang kontak dengan air terkontaminasi bakteri penyebabnya, yaitu mikobakterium non-tuberkulosis. Diantara spesies mikobakterium non-tuberkulosis yang paling sering menyebabkan infeksi pada kulit adalah *M. Marinum.*[1,2] Gejala *Fish Tank Granuloma* biasanya sering asimptomatik, meskipun beberapa pasien dapat mengeluhkan rasa gatal atau sensasi seperti terbakar. Manifestasi klinis pada *Fish Tank Granuloma* dapat berupa papul/nodul dan patch disertai dengan erosi dan ulserasi, multipel dengan distribusi sporotrikoid. *Fish Tank Granuloma* merupakan infeksi jaringan yang dalam hingga melibatkan sistemik. Beberapa laporan sebelumnya menyebutkan lesi dapat berupa manifestasi menyerupai eksim.[1,3]

Penegakan diagnosis *Fish Tank Granuloma* dapat ditegakkan berdasarkan pemeriksaan manifestasi klinis yang tipikal dengan adanya nodul dan ulserasi atau lesi atipikal dengan menyerupai eksim. Pemeriksaan penunjang dapat dilakukan seperti pemeriksaan laboratorium, biopsi kulit atau kultur bakteri pada lesi, terutama bila terdapat kecurigaan diagnosa banding lainnya yang meragukan secara klinis. Hingga saat ini tidak ada terapi standar untuk *Fish Tank Granuloma* . Namun dalam beberapa kasus sebelumnya disebutkan terdapat berbagai regimen antibiotik yang dapat digunakan dan memberikan perbaikan klinis yang cukup baik. Beberapa terapi diantaranya termasuk Rifampisin, Etambutol, Minosiklin, Klatrimosisn, Doksisklin dan Trimetroprim/sulfamethoxazole.[1,4] Laporan kasus ini melaporkan seorang wanita berusia 42 tahun dengan *Fish Tank Granuloma* dengan lesi klinis tipikal berupa nodul ulseratif dengan distribusi sporotrikoid. Laporan kasus ini bertujuan untuk mengkaji lebih lanjut penegakan diagnosis secara tepat pada *Fish Tank Granuloma* .

Laporan Kasus

Seorang wanita berusia 42 tahun datang dengan benjolan kemerahan multipel pada pergelangan tangan kanan sejak ±10 bulan sebelum pemeriksaan, tanpa disertai gatal, nyeri, maupun keluhan sistemik. Keluhan bermula sekitar dua tahun sebelumnya berupa satu benjolan kemerahan berukuran ±0,5 × 0,5 cm pada pergelangan tangan kanan yang menyerupai gigitan serangga yang asimtomatik. Lesi membesar menjadi benjolan kemerahan berukuran ±1 × 1 cm dan sempat disertai keluarnya cairan putih kekuningan dalam waktu 2 bulan. Pemberian terapi topikal selama satu minggu tidak memberikan perbaikan bermakna. Kemudian muncul tiga benjolan baru di sekitarnya yang tersusun sejajar; terapi oral singkat hanya memberikan perbaikan minimal. Setelah10 bulan, benjolan kemerahan menetap dan bertambah, tetap tanpa keluhan subjektif, serta tidak menunjukkan perbaikan meskipun telah diberikan berbagai terapi standar, termasuk antibiotik dan kortikosteroid topikal maupun sistemik, sehingga kasus dirujuk untuk evaluasi lebih lanjut.

Riwayat digigit serangga sebelum keluhan muncul disangkal. Pasien adalah seorang ibu rumah tangga yang sering kontak dengan air saat beraktivitas sehari hari dan membersihkan ikan saat sehari hari seperti saat memasak tanpa penggunaan sarung tangan. Pasien juga sering membersihkan taman di halaman rumah secara rutin setiap bulan tanpa menggunakan pelindung (sarung tangan). Tidak terdapat riwayat memelihara ikan di akuarium atau berenang sebelum benjolan muncul. Pasien tidak memiliki hewan peliharaan. Hal ini dapat menjadi faktor resiko untuk FTG.

Pemeriksaan dermatologi saat kunjungan pertama menunjukkan gambaran nodul eritematosa sebagian hiperpigmentasi dengan erosi diatasnya, soliter, batas tegas, tepi ireguler, multipel, batas tegas tepi ireguler, bentuk dan ukuran bervariasi pada regio

antebrachii pars distal dextra. Nodul tampak tersusun dengan pola sporotrikoid (Gambar 1). Pemeriksaan status dermatologi lainnya tidak didapatkan adanya lesi pada regio lain pada tubuh pasien. Pemeriksaan dermoskopi menunjukkan gambaran area berwarna keputihan yang dikelilingi oleh latar belakang eritematosa dengan skuama halus dan pembuluh darah berbintik serta area tengah berwarna jingga keputihan dengan pola pembuluh melingkar konsentris monomorfik (Gambar 2).



Gambar 1. Pemeriksaan dermatologi saat kunjungan pertama. Tampak nodul eritematosa sebagian hiperpigmentasi dengan erosi diatasnya, soliter, batas tegas, tepi ireguler, multipel, batas tegas tepi ireguler, bentuk dan ukuran bervariasi pada regio antebrachii pars distal dextra. Nodul tampak tersusun dengan pola sporotrikoid

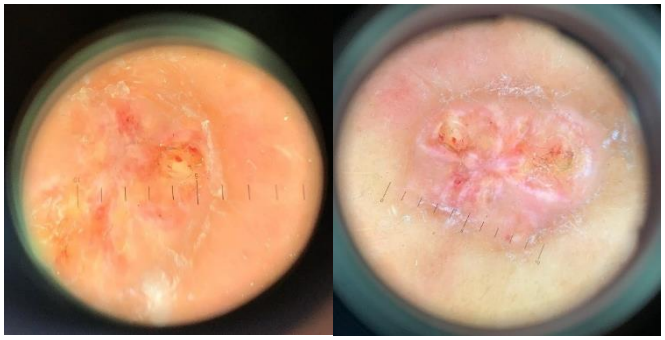

Gambar 2. Pemeriksaan dermoskopi. gambaran area keputihan dengan dasar eritematosa dengan skuama halus dan pembuluh darah berbintik serta area tengah berwarna jingga keputihan.

Pemeriksaan laboratorium menunjukkan gambaran monositosis yang menggambarkan proses inflamasi kronik dan mendukung kemungkinan infeksi kronik, meskipun bersifat non-spesifik. Pemeriksaan *punch biopsy* perilesi dilakukan untuk penegakan diagnosis dengan kecurigaan sporotrikosis, dengan diagnosis banding berupa *mycetoma*, FTG, dan tuberkulosis kutis. Temuan histopatologi menunjukkan gambaran hiperkeratosis dengan akantosis ireguler. Lapisan dermis tampak gambaran

infiltrat sel radang padat yang terdiri dari limfosit dan histiosit epiteloid yang samar membentuk granuloma, disertai infiltrat limfosit perivascular, serta tampak dominasi sel plasma pada lapisan dermis, menunjukkan reaksi granulomatosa dengan komponen sel plasma yang menonjol. Gambaran histopatologi tersebut konsisten dengan dermatitis granulomatosa kronik, yang mendukung kemungkinan infeksi kronik, namun tidak spesifik dan tidak cukup untuk menegakkan diagnosis etiologi tertentu, sehingga diperlukan korelasi klinis dan pemeriksaan penunjang lanjutan.

Pada hasil pewarnaan lanjutan dengan CD 68 terdapat gambaran positif pada sebagian membran sel histiosit. Namun dari *pewarnaan periodic acid-schiff* (PAS) menunjukkan hasil yang negatif (tidak didapatkan *asteroid bodies).* Kesan dari pewarnaan lanjutan ini menunjukkan gambaran *immunofenotype* sesuai pada reaksi granuloma dengan sel plasma, tidak ditemukan jamur Sporotrichosis. Pada pewarnaan *Ziehl-Neelsen* (ZN), tidak ditemukan adanya bakteri tahan asam (BTA). Pemeriksaan kultur jaringan tidak dapat dilakukan karena media spesifik untuk mikobakterium tidak tersedia. Pada laporan kasus ini dilakukan kultur bakteri tahan asam, namun di laboratorium patologi klinis RSSA tidak tersedia medium khusus untuk mikobakterium non-tuberkulosis. Hasil kultur pada media *Mycobacterium Growth Indicator Tube* (MGIT) tidak menunjukkan adanya pertumbuhan BTA setelah inkubasi selama 8 minggu.

Meskipun pemeriksaan histopatologis dan laboratorium tidak spesifik terhadap diagnosa, pasien kemudian didiagnosa dengan Susp. *Fish Tank Granuloma* berdasarkan pendekatan klinis, dengan adanya nodul yang tersusun dengan pola sporotrikoid. Pasien kemudian diberikan terapi Rifampisin 1 x 600 mg selama 3 bulan, Minosiklin 2 x 100 mg selama 3 bulan dan Lansoprazole 1 x 30 mg ac. Pasien juga dianjurkan untuk kompres pada area benjolan dengan NaCL 0,9% 2 x sehari.

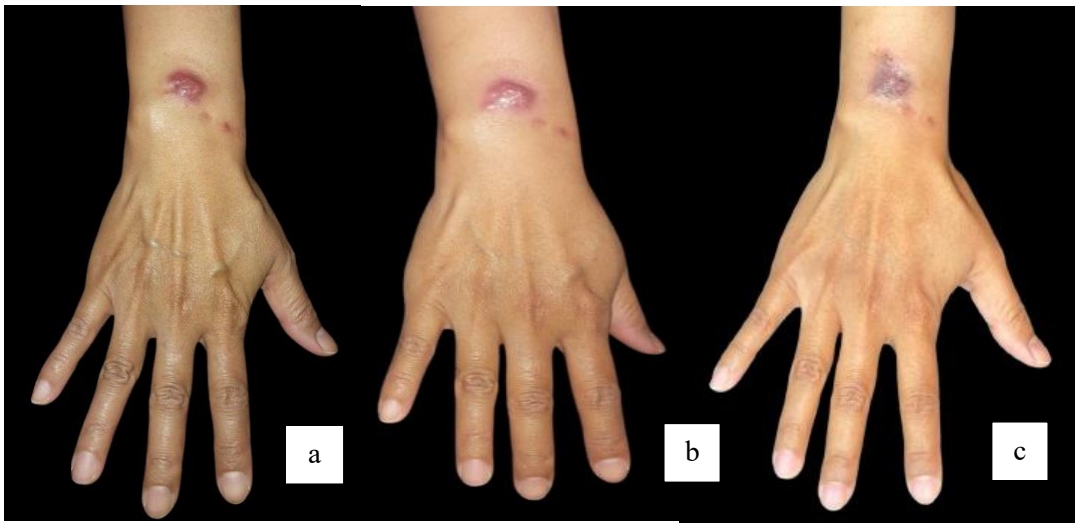

Gambar 4. Evaluasi klinis : a) *Follow up* bulan pertama pengobatan, masih didapatkan adanya nodul eritemasosa sebagian hiperpigmentasi dengan erosi diatasnya menetap, **b) *Follow up* bulan kedua,** nodul tampak semakin hiperpigmentasi, **b) *Follow up* bulan ketiga,** nodul tampak mengempis dan mengering

Pemberian terapi diberikan selama 3 bulan dengan *follow up* setiap 1 bulan. Pada saat *follow up* dari bulan pertama hingga bulan ketiga, benjolan eritematosa tampak mengecil dan mengering, serta semakin hiperpigmentasi, dengan keluhan pruritus ringan hilang timbul (VAS 1/10 minimal) (gambar 4).

Pembahasan

Fish Tank Granuloma merupakan penyakit infeksius pada kulit yang jarang. Kondisi patologis pada FTG ini dapat menimbulkan lesi granulomatosa pada kulit dan jaringan lunak. Paling sering muncul pada individu yang kontak dengan air terkontaminasi bakteri penyebabnya, yaitu mikobakterium non-tuberkulosis. Bakteri *non-tuberculous mycobacteria* (NTM) dapat menyebabkan infeksi pada manusia, terutama pada kulit dan jaringan lunak, dan sering kali terkait dengan kondisi imunokompromi atau paparan lingkungan tertentu. Insidensi infeksi NTM telah meningkat secara signifikan dalam beberapa tahun terakhir.[3]

Infeksi NTM disebabkan oleh berbagai spesies *Mycobacterium* di luar kompleks *Mycobacterium tuberculosis* dan merupakan penyebab infeksi kulit dan jaringan lunak. Spesies yang sering terlibat meliputi *M.fortuitum*, *M.abscessus*, dan *M.chelonae* yang umumnya berhubungan dengan prosedur medis atau kosmetik, serta *M. avium* complex pada individu imunokompromais. *M.marinum* secara khas terkait dengan paparan air terkontaminasi dan dikenal sebagai penyebab FTG. Patogenesis infeksi *M.marinum* dimulai dari masuknya bakteri melalui luka atau abrasi kulit setelah kontak dengan air yang terkontaminasi. Bakteri kemudian menginfeksi jaringan subkutan dan memicu respons inflamasi dengan infiltrasi sel imun, termasuk neutrofil, limfosit, dan sel plasma. *M. marinum* memiliki kemampuan bertahan hidup di dalam makrofag, yang memfasilitasi persistensi infeksi dan penyebaran lokal. Respons imun yang terbentuk bervariasi, mulai dari abses supuratif hingga pembentukan granuloma, tergantung pada status imun inang. Secara klinis, infeksi dapat bermanifestasi sebagai papula, nodul, ulserasi, serta menyebar melalui jalur limfatik dan menyebabkan komplikasi lebih dalam seperti tenosinovitis, bursitis, atau osteitis bila tidak ditangani.[3,5]

Faktor risiko infeksi NTM terutama berkaitan dengan trauma minor pada kulit dan paparan lingkungan berair. Aktivitas yang melibatkan ikan atau air, termasuk memelihara ikan, bekerja di lingkungan perairan, atau kontak dengan ikan mati, meningkatkan risiko infeksi *M.marinum*, terutama bila terdapat gangguan integritas kulit. Infeksi dapat terjadi pada individu imunokompeten, namun cenderung lebih berat pada individu imunokompromais. Dengan masa inkubasi yang bervariasi dari beberapa minggu hingga bulan, infeksi NTM perlu dipertimbangkan pada infeksi kulit dan jaringan lunak yang tidak responsif terhadap terapi standar.[3,4,5]

Manifestasi klinis infeksi *M.marinum* paling sering mengenai ekstremitas atas, meskipun dapat pula muncul pada wajah, ekstremitas bawah, dan jarang pada rongga nasal. Lesi awal umumnya berupa papula atau nodul di area paparan yang dapat berkembang menjadi ulserasi dan menyebar dengan pola sporotrikoid mengikuti jalur limfatik. Keterlibatan jaringan lebih dalam dapat menimbulkan tenosinovitis atau bursitis, sedangkan gejala sistemik seperti demam dan malaise relatif jarang. Variabilitas dan sifat lesi yang tidak spesifik sering menyebabkan keterlambatan diagnosis, sehingga infeksi *M.marinum* perlu dipertimbangkan pada lesi kulit kronik yang tidak responsif terhadap terapi standar.[3,5,6]

FTG pada manusia diklasifikasikan menjadi empat tipe klinis untuk membantu penentuan terapi. Tipe I merupakan infeksi kulit superfisial pada individu imunokompeten dengan lesi tunggal atau terbatas. Tipe II ditandai oleh lesi multipel atau pola sporotrikoid, sering disertai abses atau granuloma, terutama pada individu imunokompromais. Tipe III melibatkan infeksi jaringan lebih dalam seperti tenosinovitis, artritis, bursitis, atau osteomielitis, sedangkan

tipe IV merupakan bentuk diseminata dengan keterlibatan sistemik yang jarang dan umumnya terjadi pada individu dengan imunosupresi berat..[2,8,9] Kasus ini ditemukan lesi multipel yang tersusun segaris dengan pola sporotrikoid, sehingga diklasifikasikan sebagai FTG tipe II. Lesi tidak disertai pruritus, nyeri, maupun gejala sistemik, meskipun salah satu lesi terbaru di pergelangan tangan menunjukkan progresivitas berupa peningkatan eritema dan ukuran. Riwayat pasien yang kontak rutin dengan air dan ikan dalam aktivitas sehari-hari sebagai ibu tumah tangga, khususnya saat memasak, tanpa riwayat memelihara ikan akuarium, berenang sebelum onset lesi, atau paparan hewan peliharaan dapat menjadi faktor resiko terinfeksi FTG. Penegakan diagnosis FTG menjadi tantangan karena kebanyakan klinisi tidak familiar dengan FTG sehingga sering terjadi kesalahan diagnosis, diagnosis yang terlambat hingga pemberian terapi yang tidak diperlukan. Penegakan diagnosis FTG bergantung pada anamnesis yang komprehensif terhadap riwayat paparan lingkungan berisiko, seperti kolam renang, akuarium, kegiatan yang melibatkan air, atau riwayat bepergian sebagai faktor risiko, serta mencakup penilaian klinis dan pemeriksaan fisik melalui identifikasi lesi kulit berupa nodul livid, papula, atau ulserasi yang menunjukkan pola sporotrikhoid sepanjang jalur limfatik, disertai evaluasi gejala penyerta, seperti nyeri, pembengkakan, dan kemerahan di sekitar lesi, serta penilaian terhadap tidak membaiknya lesi setelah pemberian terapi standar.[2,3]

Pemeriksaan dermoskopi dengan adanya gambaran peningkatan tekanan dermatoskop yang membuat warna dasar berubah dari eritematosa menjadi kuning lalu putih dan menghilang bertahap, yang mengarah pada proses granulomatosa dan sesuai dengan gambaran FTG, sehingga dermoskopi bermanfaat untuk membantu identifikasi klinis dan meningkatkan akurasi diagnosis. Penegakan diagnosis dan menyingkirkan diagnosis banding, dapat dilakukan biopsi dengan analisis histopatologi. Pada infeksi *M.marinum*, temuan dapat berupa infiltrat non-spesifik dan granuloma (meski tidak selalu ditemukan), yang tersusun dari makrofag teraktivasi, limfosit, dan sel epitelioid, kadang disertai nekrosis sentral, supurasi, atau nekrosis kaseosa. Selain itu dapat terlihat akantosis, parakeratosis, abses, dan infiltrasi sel polimorfonuklear, yang membantu membedakan dari kondisi dermatologis lain dan memastikan diagnosis agar terapi tepat waktu.[10,11,12] Hasil pemeriksaan biopsi dalam laporan kasus ini menunjukkan gambaran reaksi granulomatous dengan sel plasma yang dominan namun gambaran ini memang tidak secara spesifik pada FTG.

Pemeriksaan penunjang lainnya adalah menggunakan pewarnaan ZN untuk mendeteksi keberadaan bakteri tahan asam. Uji Amplifikasi Asam Nukleat Berbasis Kartrid (CB-NAAT) yang meskipun spesifik untuk kompleks M. tuberculosis, hasil positif dari pewarnaan bakteri tahan asam dan negatif dari CB-NAAT dapat menunjukkan adanya spesies NTM. Identifikasi spesies penyebab melalui pemeriksaan Ziehl-Neelsen ini disebutkan positif pada 6,7% kasus dengan rasio deteksi yang cukup rendah dalam berbagai literatur yang ada sebelumnya.[1,2,10] Pemeriksaan CD68 dilakukan untuk menegaskan dominasi sel histiosit dan memastikan adanya proses granulomatosa dan pewarnaan PAS dilakukan untuk menyingkirkan etiologi jamur yang secara klinis dapat menyerupai lesi sporotrikhoid. Pewarnaan *Ziehl–Neelsen* (ZN) memang digunakan untuk mendeteksi *Mycobacterium* termasuk non-tuberkulosis (NTM), namun pada infeksi NTM jumlah basil sering sangat sedikit sehingga sensitivitas ZN rendah dan hasilnya dapat negatif. Oleh karena itu, pemeriksaan dilakukan secara bertahap berdasarkan temuan histopatologi terlebih dahulu sebelum mengarahkan ke pemeriksaan ZN atau kultur spesifik.

Dalam laporan kasus ini, hasil pewarnaan lanjutan dengan CD 68 menunjukkan dengan adanya gambaran positif pada sebagian membran sel histiosit

yang sesuai dengan *immunofenotype* pada reaksi granuloma dengan sel plasma namun pewarnaan PAS menunjukkan hasil yang negatif (tidak didapatkan *asteroid bodies*) sehingga menyingkirkan infeksi jamur Sporotrichosis. Kemudian pada pewarnaan ZN, tidak ditemukan adanya bakteri BTA. Selain itu, konfirmasi spesies dapat dilakukan melalui kultur pada media cair, seperti *Mycobacteria Growth Indicator Tube* (MGIT). Namun, sensitivitas kultur pada kasus FTG relatif terbatas. Granuloma hanya terdeteksi pada kurang dari dua pertiga kultur, sedangkan BTA teridentifikasi pada sebagian kecil kasus. Kondisi ini menunjukkan bahwa meskipun kultur dapat memberikan konfirmasi diagnosis, tidak semua kasus menunjukkan hasil positif, terutama pada pasien *immunokompromised*. Rendahnya angka positivitas kultur sering kali merefleksikan hasil negatif palsu akibat jumlah basil yang minimal, pengambilan sampel yang tidak adekuat, atau kendala dalam transportasi dan pemrosesan spesimen.[14,15] Pada laporan kasus ini dilakukan pemeriksaan kultur BTA menggunakan media MGIT. Namun, laboratorium patologi klinis RSSA tidak menyediakan media khusus untuk NTM. Hasil kultur setelah inkubasi selama delapan minggu tidak menunjukkan pertumbuhan bakteri tahan asam. Hal ini menunjukkan bahwa meskipun kultur dapat memberikan konfirmasi diagnosis, banyak kasus FTG yang tidak menunjukkan

Pilihan terapi FTG bergantung pada derajat keparahan dan status imun pasien. Pada lesi ringan, monoterapi antibiotik seperti rifampisin, ethambutol, clarithromycin, sulfonamid, atau trimethoprim-sulfamethoxazole umumnya efektif, meski *M. marinum* biasanya resisten terhadap isoniazid dan pirazinamid. Pada infeksi lebih dalam atau pola sporotrikoid, kombinasi antibiotik dianjurkan untuk meningkatkan efektivitas dan mencegah resistensi. Lama terapi umumnya 3–4 bulan dan dilanjutkan hingga lesi sembuh total plus sekitar dua bulan tambahan, dengan pemantauan respons dan uji sensitivitas antibiotik. Terapi bedah tidak rutin, tetapi dapat dipertimbangkan pada lesi luas, lokasi tertutup seperti tangan, atau kasus refrakter, berupa insisi, debridement, hingga pembedahan luas; pada kasus berat dan multidrug-resistant bahkan dapat dipertimbangkan amputasi. Krioterapi dan elektrodesikasi dapat digunakan sebagai terapi tambahan.[13,15,17]

Pada pasien dalam laporan kasus ini diberikan terapi kombinasi regimen antibiotik dengan Rifampisin 1 x 600 mg selama 3 bulan dan Minosiklin 2 x 100 mg yang diberikan selama selama 3 bulan. Pada pasien terlihat adanya perbaikan klinis setelah terapi selama satu bulan. Penegakan diagnosa dilakukan berdasarkan kecurigaan pada manifestasi klinis, yang tidak memberikan respon pada pengobatan standar, pemeriksaan histopatologis yang menunjukkan adanya granuloma, tidak adanya pertumbuhan jamur pada pemeriksaan PAS serta tidak terdapat adanya pertumbuhan *M. Tuberculosis* dari pemeriksaan kultur. Namun identifikasi spesies bakteri pada kasus ini tidak dapat dilakukan karena tidak tersedianya media spesifik di laboratorium mikrobiologi. Respon terapi yang baik terhadap pemberian kombinasi terapi ini menegaskan infeksi FTG pada pasien. Pemberian kombinasi terapi pada kasus bertujuan untuk meningkatkan efektifitas tetapi dan meminimalkan resiko resistensi.

Komplikasi infeksi *M. marinum* terjadi pada diagnosis yang terlambat atau tidak tepat, keterlibatan jaringan lunak atau tulang, dan kasus yang tidak responsif terhadap terapi, dapat berupa sepsis pada pasien imunokompromais, artritis septik, deformitas permanen, kontraktur, disfigurasi, hingga kecacatan berat yang kadang memerlukan amputasi, hingga stigma sosial dan penurunan kualitas hidup. Prognosis bergantung pada derajat keparahan, status imun, serta kecepatan dan ketepatan terapi; penanganan dini memberi hasil baik, sedangkan keterlambatan dapat menyebabkan kerusakan jaringan menetap. Walau sebagian kasus dapat sembuh spontan, infeksi dalam atau tidak diobati berisiko menimbulkan disfigurasi signifikan. Pasien dalam laporan kasus ini memberikan respon yang baik terhadap terapi

tanpa adanya komplikasi yang terjadi sehingga progonosisnya baik. Pencegahan dilakukan dengan menghindari paparan air terkontaminasi, menjaga kebersihan tangan setelah kontak dengan akuarium, dan disinfeksi kolam, karena sekuele seperti kontraktur dapat membatasi gerak dan dapat menurunkan kualitas hidup.[3,18,19]

Kesimpulan

Fish Tank Granuloma (FTG) merupakan infeksi kutan dan jaringan lunak akibat Mycobacterium marinum yang berkaitan erat dengan paparan lingkungan akuatik terkontaminasi. Variasi manifestasi klinis serta keterbatasan sensitivitas pemeriksaan penunjang sering menyebabkan diagnosis tidak dapat ditegakkan secara laboratorik sehingga penegakan diagnosis didasarkan pada penalaran klinis yang komprehensif, meliputi anamnesis paparan faktor resiko, karakteristik lesi khas seperti nodul atau ulkus pada ekstremitas atas dengan pola sporotrikoid, serta eksklusi diagnosis banding yang relevan. Respons klinis yang baik terhadap terapi kombinasi antibiotik spesifik menjadi bagian penting dalam mendukung konfirmasi diagnosis secara praktis. Pendekatan berbasis klinis dan evaluasi respons terapi ini memungkinkan tata laksana yang tepat waktu, sehingga dapat mencegah progresi penyakit ke jaringan lebih dalam dan mengurangi risiko komplikasi signifikan, terutama ketika konfirmasi laboratorium tidak memberikan hasil yang definitif.

Daftar Pustaka

1. Magri F, Iacovino C, Parisella FR, et al. *Fish Tank Granuloma* : a peculiar case in a fish tank dealer. *Dermatology*. 2019.
2. Nugroho ARL, Hidayat T, Setyowatie L, Ariaputra K, Retnani DP. Fishtank granuloma treated with combination of minocycline and rifampicin. 2021. doi:10.5220/0008158203930397.
3. George M. Cutaneous non-tuberculous mycobacterial infections: an update. *J Skin Sex Transm Dis*. 2023;5:90–97.
4. Chumsaengsri C, Khommee J, Urrairerkkul P. *Mycobacterium marinum* infection of the wrist. Bangkok: Institute of Dermatology; 2023.
5. Davoodi L, Kazeminejad A, Abdollahi A, et al. Rare skin manifestation of *Mycobacterium marinum*, lesion on shoulder: a case report. *MOJ Clin Med Case Rep*. 2022;12(3):44–45. doi:10.15406/mojcr.2022.12.00418.
6. Sekine M, Goto F, Saito K, Kaneda S, et al. *Fish Tank Granuloma* presenting as a nasal cavity mass. *Case Rep Immunol*. 2021. doi:10.1155/2021/8820720.
7. Strobel K, Sickenberger C, Schoen C, et al. Diagnosis and therapy of *Mycobacterium marinum*: a single-center 21-year retrospective analysis. 2021. doi:10.1111/ddg.14847.
8. Hashish E, Merwad A, Elgaml S, et al. *Mycobacterium marinum* infection in fish and man: epidemiology, pathophysiology and management; a review. *Vet Q*. 2018. doi:10.1080/01652176.2018.1447171.
9. Bezerra GHL, Honorio MLP, et al. *Mycobacterium marinum* infection simulating chromomycosis: a case report. *Rev Soc Bras Med Trop*. 2020. doi:10.1590/S1678-9946202062095.
10. Dobrosavljević D, Luković B, et al. Clinical, dermatoscopical and laboratory essentials of *Fish Tank Granuloma* . *Serb J Dermatol Venereol*. 2019. doi:10.2478/sjdv-2019-000.
11. Wozniak E, Saczonek AO, Placek W. Difficulties in the diagnosis of *Fish Tank Granuloma* : case report. *Pol Ann Med*. 2020. doi:10.29089/2020.20.00132.
12. Fata A, Bojdy A, Maleki M, et al. *Fish Tank Granuloma* : an emerging skin disease in Iran mimicking cutaneous leishmaniasis. 2019.
13. Bachiyska E, Atanasova Y, Baykova A, Yordanova S, Todorova Y. First etiologically confirmed cases of *Mycobacterium marinum* infection in Bulgaria. *Folia Med (Plovdiv)*. 2020;62(2):398–402.

doi:10.3897/folmed.62.e47220.
14. Trčko K, Plažnik J, Miljković J. *Mycobacterium marinum* hand infection masquerading as tinea manuum: a case report and literature review. 2021. doi:10.15570/actaapa.2021.23.
15. Hendrikx L, van Hees CLM, de Steenwinkel JEM, Bax HI, Sprong T, Mulder B, van Ingen J. Treatment and outcome of culture-confirmed *Mycobacterium marinum* disease. *Open Forum Infect Dis*. 2022;9(4):ofac077. doi:10.1093/ofid/ofac077.
16. Canetti D, Riccardi N, Antonello RM, Nozza S. *Mycobacterium marinum*: a brief update for clinical purpose. *Eur J Intern Med*. 2022. doi:10.1016/j.ejim.2022.07.013.
17. Gonçalves IC, Furtado I, Gonçalves MJ, Xara S. *Mycobacterium marinum* cutaneous infection: a series of three cases and literature review. *Cureus*. 2022. doi:10.7759/cureus.31787.
18. Veraldi S, Pontini P, Nazzaro G. Amputation of a finger in a patient with multidrug-resistant *Mycobacterium marinum* skin infection. *Infect Drug Resist*. 2018. doi:10.2147/IDR.S179815.
19. Tsiolakkis G, Liontos A, Filippas-Ntekouan S, Matzaras R, Theodorou E, Vardas M, Vairaktari G, Nikopoulou A, Christaki E. *Mycobacterium marinum*: a case-based narrative review of diagnosis and management. *Microorganisms*. 2023;11:1799. doi:10.3390/microorganisms11071799.