Journal of Dermatology, Venereology and Aesthetic | JDVA
http://jdva.ub.ac.id

PENEGAKKAN DIAGNOSIS *CUTANEOUS LYMPHOID HYPERPLASIA*

Rasinta Ayudya Deltania[1], Anggun Putri Yuniaswan,[1] Diah Prabawati Retnani[2]*
*[1]Dept/KSM. Dermatologi Venereologi dan Estetika, Fakultas Kedokteran Universitas Brawijaya, RSUD Dr. Saiful Anwar, Malang, Indonesia
*[2]Dept/KSM. Patologi Anatomi, Fakultas Kedokteran Universitas Brawijaya, RSUD Dr. Saiful Anwar, Malang, Indonesia
Email : rasintaeducation94@gmail.com

Abstrak

Latar Belakang: *Cutaneous Lymphoid Hyperplasia* (CLH) adalah gangguan kulit yang jarang terjadi, bersifat jinak, dan melibatkan proliferasi limfoid yang berasal dari sel B yang memiliki kemiripan dengan penyakit kulit lainnya serta sulit ditegakkan secara klinis sehingga memerlukan pemeriksaan histopatologi sebagai penegakkan diagnosis. *Cutaneous Lymphoid Hyperplasia* paling sering muncul pada area wajah sehingga dapat mengganggu estetika dan bila tidak didiagnosis secara tepat dapat terjadi progresi ke limfoma kulit ganas. **Kasus:** Seorang perempuan berusia 55 tahun dengan keluhan muncul bercak dan benjolan kemerahan pada area wajah disertai gatal dengan VAS 6/10 selama 9 bulan dan telah mendapatkan terapi salep Ketoconazole dan tablet Cetirizine. Gambaran histopatologi menunjukkan *Cutaneous Lymphoid Hyperplasia*. Pasien mengalami perbaikan setelah diberikan terapi salep Mometasone Furoate 0,1% selama 3 minggu. **Diskusi:** *Cutaneous Lymphoid Hyperplasia* dapat terjadi pada pasien dewasa di bawah 40 tahun dengan kemungkinan 2 hingga 3 kali lebih tinggi terjadi pada perempuan. Gambaran histopatologi yang khas dari CLH adalah infiltrat sel limfosit matur yang masif sehingga membedakan dengan penyakit kulit lainnya. **Kesimpulan:** Lesi kulit CLH di area wajah seringkali sulit didiagnosis secara klinis sehingga pemeriksaan histopatologi sangat membantu dalam penegakkan diagnosis.

Kata kunci: *cutaneous lymphoid hyperplasia*, histopatologi, wajah

DIAGNOSTIC APPROACH OF CUTANEOUS LYMPHOID HYPERPLASIA

Abstract

Background: Cutaneous Lymphoid Hyperplasia (CLH) is a rare, benign skin disorder involving lymphoid proliferation derived from B cells, which resembles other skin diseases, also difficult to clinically diagnosed that necessitating histopathological examination for diagnosis. Cutaneous Lymphoid Hyperplasia most commonly appears on the facial area, thereby affecting aesthetics and if not accurately diagnosed,it may progress to malignant cutaneous lymphoma. **Case-Illustration:** A 55-year-old female presented red patches and nodules on facial area accompanied with itching with VAS 6/10 for 9 months and got Ketoconazole cream, and Cetirizine tablet. Histopathology showed Cutaneous Lymphoid Hyperplasia. The patient showed improvement after treatment with Mometasone Furoate 0.1% ointment for 3 weeks. **Discussion:** Cutaneous Lymphoid Hyperplasia can occur in adult ~~that~~ younger than age 40 with 2 to 3 times higher incidence in females. The characteristic histopathological finding in CLH is infiltrate of massive mature lymphocyte so that distinguishing it from other skin diseases. **Conclusion:** Cutaneous Lymphoid Hyperplasia skin lesion in the facial area are often difficult to diagnose clinically that histopathological examination is very helpful in confirming the diagnosis.

Keywords: cutaneous lymphoid hyperplasia, histopathology, facial

PENDAHULUAN

Cutaneous Lymphoid Hyperplasia (CLH) adalah gangguan kulit yang jarang terjadi, bersifat jinak, dan melibatkan proliferasi limfoid yang berasal dari sel B. *Cutaneous Lymphoid Hyperplasia* muncul sebagai kumpulan papul, plak, nodul, atau tumor yang berwarna merah hingga keunguan yang dapat muncul di permukaan kulit mana pun tetapi paling sering di area wajah.[1] Pada umumnya pasien tidak ada gejala, namun akhirnya mencari pengobatan untuk estetika. Perjalanan penyakit ini kronis namun cenderung tidak agresif. *Cutaneous Lymphoid Hyperplasia* dapat terjadi pada pasien dewasa maupun pediatrik dan memiliki kemungkinan 2 hingga 3 kali lebih tinggi terjadi pada perempuan[3,15.]

Sebagian besar kasus CLH bersifat idiopatik, tetapi berbagai faktor pemicu telah dilaporkan. Berbagai etiologi diantaranya penggunaan tinta tato, vaksinasi, logam yang digunakan dalam tindikan, serta infeksi seperti *Borrelia burgdorferi*, virus herpes simpleks, herpes zoster, dan molluscum contagiosum; serta obat-obatan, karena adanya variasi epidemiologis pada agen infeksi dan perbedaan budaya, pemicu CLH dapat berbeda di setiap negara.[2,3]

Cutaneous Lymphoid Hyperplasia merupakan penyakit kulit yang memiliki kemiripan dengan penyakit kulit lainnya seperti Granuloma Anulare, Lupus Pernio, dan Jessner Lymphocytic Infiltration**.** Penegakan diagnosis CLH dibutuhkan korelasi manifestasi klinis maupun histologis, serta dapat dilakukan tes serologis dan tes tempel dalam membedakan CLH dari limfoma [4,6,18].

Pada laporan kasus ini dilaporkan seorang perempuan berusia 55 tahun dengan *Cutaneous Lymphoid Hyperplasia*. Laporan kasus ini bertujuan untuk mengkaji lebih lanjut mengenai penegakkan diagnosis serta terapi steroid topikal sebagai terapi pada *Cutaneous Lymphoid Hyperplasia.*

LAPORAN KASUS

Seorang perempuan berusia 55 tahun datang ke poli Dermatovenereologi RSUD Saiful Anwar dengan keluhan utama bercak kemerahan di area wajah sejak 9 bulan terakhir. Awalnya bercak kemerahan muncul di pipi kiri dengan ukuran sekitar 1 cm yang semakin lama semakin membesar dan meninggi serta menyebar di area pipi kanan, hidung, dahi dan dagu dalam waktu 3 minggu. Bercak kemerahan terasa gatal hilang timbul dengan VAS 6/10, terutama saat berkeringat dan terkena sengatan matahari. Riwayat gigitan serangga disangkal. Riwayat berobat ke dokter spesialis kulit dan kelamin di RS Swasta kemudian diberikan terapi salep anti jamur yang dioleskan 2x sehari, Po. Cetirizin dan Po. Omeprazole, namun keluhan bercak kemerahan tidak membaik. Riwayat demam naik turun 2 bulan terakhir, kemudian pasien mengkonsumsi Po. Parasetamol 3x sehari dan keluhan membaik dalam waktu 1 bulan. Pasien memiliki riwayat Asma, Gastritis, dan Hipertensi sejak tahun 2019. Keluhan nyeri sendi (+) terutama di persendian siku dan lutut, bercak mati rasa (-) , alis rontok (-), kesemutan (-), kelemahan anggota gerak (-), infiltrate pada cuping telinga (-).

Pada pemeriksaan umum pasien tampak sakit ringan dengan nilai *Glasgow Coma Scale* (GCS) adalah 456, tekanan darah 140/90 mmHg, nadi 78 kali permenit teraba kuat angkat, frekuensi napas 16 kali per menit, suhu badan 36,8 ^{o}C, saturasi oksigen 98% dan berat badan 60 kg. Pada pemeriksaan dermatologis tampak lesi patch-plak eritematosa pada regio facialis, batas tegas, tepi ireguler, bentuk dan ukuran bervariasi. Pada pemeriksaan diaskopi didapatkan hasil *non – blanchable* **(Gambar 1a).** Pasien didiagnosis dengan suspek Lupus Pernio dengan diagnosa banding Lepra dan *Cutaneous Lymphoid Hyperplasia* (CLH) serta mendapat terapi Mometasone Furoat 0,1% yang digunakan 2x sehari pada area lesi kemerahan serta per oral Cetirizine 1x10 mg untuk keluhan gatalnya. Pemberian terapi Mometasone Furoat 0,1% yang digunakan 2x sehari pada area lesi kemerahan serta per oral Cetirizine 1x10 mg memberikan hasil yang baik ditandai dengan bercak kemerahan di wajah dirasakan berkurang dan semakin memudar. Keluhan gatal berkurang dengan VAS 3/10 (sebelumnya 4/10), dengan status dermatologis patch eritematosa pada regio facialis, batas tegas, tepi ireguler, bentuk dan

ukuran bervariasi pada minggu ke-3 **(Gambar 1b).**



Gambar 1A. Status dermatologis pada kunjungan pertama, ditunjukkan panah berwarna merah ➡



Gambar 1B. Follow up kunjungan minggu ke-3 tampak perbaikan lesi.

Pasien menjalani pemeriksaan *punch biopsy.* Hasil pemeriksaan histopatologi dari sediaan *punch biopsy* menunjukkan epidermis yang menipis dengan hilangnya rete ridges. Pada dermis superfisial terdapat gambaran solar elastosis, agregat infiltrat limfoid matur berpola nodular ukuran bervariasi dengan mengandung germinal center. Agregat limfoid tersebut juga terdapat pada daerah periadneksa dan dermis profundus. Sel-sel eosinofil ditemukan cukup banyak pada dermis retikuler, dengan kesimpulan *Cutaneous Lymphoid Hyperplasia et causa persistent insect bite atau dermal hypersensitivity*. Pasien didiagnosa dengan *Cutaneous Lymphoid Hyperplasia* **(Gambar 2).**

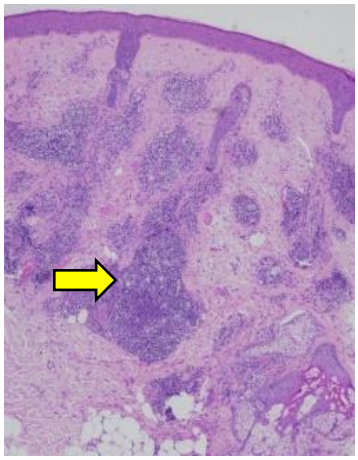

Gambar 2. Tampak dermis menunjukkan superficial and deep lymphocyte infiltrate berpola nodular ditandai dengan adanya germinal center ⇨ (Laboratorium Patologi Anatomi RSSA, Hematoxylin & Eosin X40).

DISKUSI

Cutaneous Pseudolymphoma (CPL) atau *Cutaneous Lymphoid Hyperplasia* (CLH) adalah proses limfoproliferasi sel T atau B poliklonal reaktif yang berkembang sebagai reaksi terhadap berbagai rangsangan yang diketahui dan tidak diketahui yang dapat terlokalisasi atau menyebar di kulit. Sarkomatosis cutis, limfositoma cutis, limfadenosis benigna cutis, pseudolimfoma Spiegler dan Fendt, dan retikuloid aktinik merupakan terminologi lain yang dapat

menggambarkan CLH.[5] Sebagian besar kasus CLH bersifat idiopatik. Patofisiologi dari CLH berhubungan dengan stimulasi antigenik yang meliputi respons reaktif seperti dermatitis kontak, dermatosis purulen berpigmen lichenoid, lichen sclerosus *et* atrophicus, tahap inflamasi morphea, sifilis sekunder, lupus panniculitis, reaksi arthropoda, infeksi virus (herpes simpleks/zoster, dan moluskum kontagiosum), pewarna tato, vaksinasi, trauma, perhiasan untuk telinga yang ditindik, seperti emas, akupunktur, infeksi *Borrelia burgdorferi* atau *leishmaniasis*, dan reaksi obat. Obat-obatan yang terkait dengan perkembangan CLH termasuk antikonvulsan, antipsikotik, antihipertensi, sitotoksik, antirematik, antibiotik, ansiolitik, antihistamin, antiaritmia, steroid, serta agen penurun lipid.

Cutaneous Lymphoid Hyperplasia sering muncul sebagai manifestasi di kulit, namun juga dapat menyerang pada organ lain, seperti mata, lidah, kelenjar parotis, laring, saluran pencernaan, paru-paru, ginjal, dan payudara yang disebut dengan *systemic pseudolymphoma* [5,6] Pada laporan kasus ini, seorang wanita terdiagnosis CLH dengan penyebab yang tidak diketahui atau idiopatik, hal ini dikarenakan pasien tidak memiliki riwayat seperti gigitan serangga maupun etiologi lainnya seperti herpes simpleks atau zoster, moluskum kontagiosum, pewarna tato, vaksinasi, trauma, perhiasan untuk telinga yang ditindik, serta konsumsi obat-obatan.

Cutaneous Lymphoid Hyperplasia dapat terjadi pada pasien dewasa maupun pediatrik dan memiliki kemungkinan 2 hingga 3 kali lebih tinggi terjadi pada perempuan[3,15.] Hal ini menunjukkan bahwa pada laporan kasus dengan jenis kelamin perempuan berusia 55 tahun dengan CLH sesuai dengan teori yakni lebih sering pada perempuan. Manifestasi klinis CLH dapat muncul sebagai papula, plak, dan nodul, lebih jarang sebagai eritroderma eksfoliatif. Limfadenopati juga lebih mengarah pada limfoma. Meskipun demikian tipe campuran CPL sel B dan T juga dapat menunjukkan limfadenopati. Pasien umumnya tidak memiliki keterlibatan sistemik. Lokasi yang paling umum adalah daerah wajah, leher,dan ektremitas yang juga mirip dengan penelitian sebelumnya. Area kepala dan leher dapat terpapar berbagai bahan kimia. Selain itu, operasi plastik, injeksi kosmetik, dan tindik, sering terjadi di area ini. Keluhan pruritus sering kali menyertai perkembangan dan perburukan CLH yang mengindikasikan pola reaktif. [8,9,10] Pada pasien dalam laporan kasus ini terdapat manifestasi klinis berupa patch, plak, dan nodul eritematosa pada area wajah, leher, dan manus dextra sinistra serta disertai gatal dengan VAS 6/10. CLH memiliki perjalanan penyakit kronis dan bila tidak didiagnosis secara tepat dapat terjadi progresi ke limfoma kulit ganas.[10] Perkembangan CLH menjadi limfoma ganas mungkin dapat terjadi karena disebabkan oleh stimulasi antigenik yang terus-menerus serta diperlukan tindak lanjut dan monitoring pasien secara rutin. [5-7]

Pasien sempat didiagnosis dengan Suspek Lupus Pernio dengan diagnosa banding Granuloma Anulare sebelum diagnosis CLH ditegakkan. Hal ini sesuai teori bahwa CLH merupakan penyakit kulit yang memiliki kemiripan dengan penyakit kulit lainnya, sehingga memerlukan pemeriksaan histopatologi sebagai penegakkan diagnosa. Untuk mendiagnosis CLH dibutuhkan kombinasi manifestasi klinis maupun histologis, serta dapat dilakukan tes serologis dan tes tempel dapat membantu membedakan CLH dari limfoma. [5-7]

Pemeriksaan histopatologi adalah pemeriksaan penting dalam diagnosis CLH dan diperlukan untuk membedakan CLH dari infiltrat sel inflamasi kulit yang reaktif dan limfoma. Tidak ada ciri histologis yang dapat memastikan diagnosis limfoma atau pseudolimfoma. Setiap tanda hanya lebih menunjukkan perilaku ganas atau jinak dari suatu neoplasma, bahkan kombinasi gambaran histologis tidak dapat memastikan CLH. [6,8,14.15] Diagnosis banding CLH adalah grauloma annulare, lupus pernio, dan *Jessner lymphoytic infiltration*

Gambaran histopatologi *Granuloma Annulare* ditemukan pola inflamasi granulomatosa yang terletak di dalam dermis tengah dan dalam yang dikelilingi oleh histiosit berbentuk seperti cincin (annular). Infiltrasi limfositik perivaskular dan interstisial ringan dapat terlihat di dermis sekitarnya dengan neutrofil dan eosinofil yang tersebar. Sel plasma jarang ditemukan. Pada bagian

pusat granuloma, terdapat degenerasi kolagen dan penumpukan mukopolisakarida. Lesi biasanya melibatkan dermis tengah hingga dalam, dan epidermis di atasnya relatif tidak terpengaruh. [19,20,21]

Gambaran histopatologi *Lupus Pernio* ditemukan infiltrasi sel mononuklear perivaskular dengan keterlibatan epidermis. Terdapat sel raksasa multinukleat dengan inti tersusun di tepi (Langhans giant cells), serta kadang-kadang terdapat inklusi seperti asteroid. Granuloma dikelilingi oleh sel limfosit yang membentuk lapisan mantel di sekitar granuloma. Beberapa pasien menunjukkan adanya vaskulitis, dengan perubahan pada pembuluh darah kecil di sekitar area yang terkena. [17,18]

Gambaran histopatologi dari *Jessner lymphoytic infiltration* adalah infiltrasi limfosit yang padat di dermis bagian atas, terutama di sekitar pembuluh darah (perivaskular) dan appendage kulit. Limfosit biasanya mendominasi, dengan hanya sedikit sel plasma atau histiosit yang terlihat. Epidermis pada umumnya tidak terlibat, tidak ada tanda-tanda atrofia atau perubahan degeneratif yang signifikan. Hal ini membantu membedakan kondisi ini dari penyakit kulit autoimun lain seperti lupus. Infiltrat umumnya terbatas pada dermis bagian atas, namun dalam beberapa kasus bisa meluas ke dermis tengah. Berbeda dengan lupus eritematosus, *Jessner's lymphocytic infiltration* tidak menunjukkan adanya degenerasi fibrinoid atau adanya deposit mucin di jaringan kulit. Tidak ditemukan nekrosis pada jaringan yang terlibat, yang membedakannya dari penyakit granulomatosa atau vaskulitis. [22]

Hasil pemeriksaan histopatologi dengan *punch biopsy* pada pasien ini didapatkan hasil epidermis yang menipis dengan hilangnya rete ridges. Pada dermis superfisial terdapat gambaran solar elastosis, agregat infiltrat limfoid matur berpola nodular ukuran bervariasi dengan mengandung germinal center. Agregat limfoid tersebut juga terdapat pada daerah periadneksa dan dermis profundus. Sel-sel eosinofil ditemukan cukup banyak pada dermis retikuler, dengan kesimpulan *Cutaneous Lymphoid Hyperplasia et causa persistent insect bite atau dermal hypersensitivity*. Hal ini sesuai dengan teori bahwa secara histopatologis CLH dapat dibedakan berdasarkan sel-sel yang dominan dalam infiltrat. Karakteristik histologis penting dari CLH yang membantu membedakannya dengan Limfoma Kutan adalah gambaran germinal centre nya yang teridiri dari zona gelap dan terang dengan banyak *tangible body macrophages* dengan sel yang polimorfik serta infiltrat sel inflamasi kulit jinak lainnya adalah adanya sejumlah limfosit matur berukuran sedang hingga besar yang bervariasi di samping banyak limfosit kecil biasa dan sel inflamasi lainnya. Sebagian besar CLH terdiri dari campuran sel B dan T bersama dengan makrofag dan sel dendritik.[6,8,13]

Penatalaksanaan CLH meliputi beberapa regimen pengobatan termasuk agen topikal dan intralesi, agen sistemik, dan modalitas fisik, yang menunjukkan respons dermatologis yang bervariasi. Hal ini meliputi observasi, steroid topikal yang kuat, kortikosteroid intralesi, *cryosurgery*, fotokemoterapi, terapi radiasi lokal, dan eksisi bedah. Kortikosteroid topikal merupakan 1st line dari terapi CLH.[8,15,16] Pasien diberikan terapi Mometasone Furoat 0,1% yang digunakan 2x sehari serta per oral Cetirizine 1x10 mg untuk keluhan gatalnya. Mometasone adalah kortikosteroid dengan kekuatan sedang. Mometason furoat menunjukkan potensi yang tinggi dengan aktivitas antiinflamasi yang lebih besar dan durasi kerja yang lebih lama dibandingkan topical steroid lainnya seperti Betametason.[8,12] Salah satu laporan kasus oleh Sepakshah M *et al* juga menunjukkan terapi Mometasone untuk CLH dapat memperbaiki lesi dengan hiperpigmentasi residual ringan.[11]

KESIMPULAN

Cutaneous Lymphoid Hyperplasia (CLH) adalah proses limfoproliferasi sel T atau B poliklonal reaktif yang berkembang sebagai reaksi terhadap berbagai rangsangan yang dapat terlokalisasi atau menyebar di kulit. Manifestasi klinis CLH muncul sebagai kumpulan papul, plak, nodul, atau tumor yang berwarna merah hingga keunguan dengan predileksi paling sering di area wajah. *Cutaneous Lymphoid Hyperplasia* merupakan penyakit kulit dengan

manifestasi klinis yang menyerupai berbagai penyakit kulit lain, sehingga pemeriksaan histopatologi sangat penting untuk menegakkan diagnosis, menentukan pilihan terapi, dan mencegah progresi menjadi limfoma kulit ganas. Keterbatasan dalam laporan kasus ini adalah belum dilakukan pemeriksaan PCR *Borrelia burgdorferi,* sehingga dapat menjadi pertimbangan dalam penelitian selanjutnya dalam membantu mencari penyebab dari CLH.

DAFTAR PUSTAKA

1. Boudova L, Kazakov DV, Sima R, et al. Cutaneous lymphoid hyperplasia and other lymphoid infiltrates of the breast nipple: a retrospective clinicopathologic study of fifty-six patients. Am J Dermatopathol. 2005;27(5):375-86.
2. Erickson SP, Nahmias Z, Rosman IS, Sternhell-Blackwell K, Musiek AC. Sustained remission of recalcitrant cutaneous lymphoid hyperplasia after thalidomide treatment. JAAD Case Rep. 2018;4(3):245-7.
3. Nihal M, Mikkola D, Horvath N, et al. Cutaneous lymphoid hyperplasia: a lymphoproliferative continuum with lymphomatous potential. Hum Pathol. 2003;34(6):617-22.
4. Porrino-Bustamante ML, Aneiros-Fernandez J, Retamero JA, Sanchez-Lopez J, Fernandez-Pugnaire MA. Cutaneous lymphoid hyperplasia following vaccine for pollen hyposensitization. Indian J Dermatol Venereol Leprol. 2016;82(2):193-5.
5. Choi M, Lee KH, Lim DJ, Won CH, Chang SE, Lee MW, et al. Clinical and histopathological characteristics of cutaneous lymphoid hyperplasia: a comparative study according to causative factors. J Clin Med. 2020;9(4):1217. doi:10.3390/jcm9041217.
6. Sadati MS, Rezaee M, Ghafarpur S, Aslani FS, Dastgheib L, Jahankhah R. Cutaneous lymphoid hyperplasia induced by Hirudo medicinalis (leeches). J Complement Integr Med. 2019;16(4):/jcom-2019-0012.
7. Choi ME, Lee KH, Lim DJ, Won CH, Chang SE, Lee MW, et al. Clinical and histopathological characteristics of cutaneous lymphoid hyperplasia: a comparative study according to causative factors. J Clin Med. 2020;9(4):1217.
8. Jain A, Majumdar B, Sen D, Sen S, Mishra P, Samanta A. Asymptomatic papules over central and pericentral areas of the face. Indian Dermatol Online J. 2015;6(3):198.
9. Miguel D, Peckruhn M, Elsner P. Treatment of cutaneous pseudolymphoma: a systematic review. Acta Derm Venereol. 2018;98(3):310-7.
10. Barrick B, Lehman J, Tollefson M. Agminated pyogenic granuloma-like growth arising in a congenital hemangioma. JAMA Dermatol. 2014;150(7):781-3.
11. Jicha KI, Wang DM, Miedema JR, Diaz LA. Cutaneous lupus erythematosus/lichen planus overlap syndrome. JAAD Case Rep. 2021;17:130-51.
12. Sepaskhah M, Yazdanpanah N, Sari Aslani F, Akbarzadeh Jahromi M. Cutaneous pseudolymphoma as a rare adverse effect of medicinal leech therapy: a case report and review of the literature. Cureus. 2020;12(4):e7470.
13. Takeda H, Kaneko T, Harada K, Matsuzaki Y, Nakano H, Hanada K. Successful treatment of lymphadenosis benigna cutis with topical photodynamic therapy with delta-aminolevulinic acid. Dermatology. 2005;211(3):264-6.
14. Zhou L, Mistry N. Cutaneous lymphoid hyperplasia (pseudolymphoma). Clin Dermatol. 2018;36(3):398-404.
15. Kang S, Amagai M, Bruckner A, Enk A, Margolis D, McMichael A, et al. Fitzpatrick's dermatology. 9th ed. Vol. 1. New York: McGraw Hill; 2019.
16. Alaggio R, Amador C, Anagnostopoulos I, Attygalle AD, Araujo IBO, Berti E, et al. The 5th edition of the World Health Organization classification of haematolymphoid tumours: lymphoid neoplasms. Leukemia. 2022;36(7):1720-48.
17. Mitteldorf C, Kempf W. Cutaneous pseudolymphoma: a review on the

spectrum and a proposal for a new classification. J Cutan Pathol. 2020;47(1):76-97.
18. Kulala K, et al. Jessner lymphocytic infiltration of the skin differential diagnoses. Medscape. 2022. Available from: https://emedicine.medscape.com/article/1098654-differential
19. Sori T, Rai V, Pai VV, Naveen K. Facial nodule: what is your diagnosis? Indian J Dermatol. 2013;58(3):248. doi:10.4103/0019-5154.110907.
20. McKee RM, Marsch AF, Hinds BR. Histiocyte-rich discoid lupus erythematosus: a peculiar perifollicular distribution histologically mimicking an acneiform disorder. Cureus. 2018;10(9):e3310. doi:10.7759/cureus.3310.
21. Chatterjee D, Kaur M, Punia RPS, Bhalla M, Handa U. Evaluating the unusual histological aspects of granuloma annulare: a study of 30 cases. Indian Dermatol Online J. 2018;9(6):409-13. doi:10.4103/idoj.IDOJ_75_18.
22. Williams CT, Harrington DW. Jessner lymphocytic infiltration of the skin. In: StatPearls [Internet]. Treasure Island (FL): StatPearls Publishing; 2024 [updated 2023 Jul 24; cited 2025 Sep 19]. Available from: https://www.ncbi.nlm.nih.gov/books/NBK562281/.