Journal of Dermatology, Venereology and Aesthetic | JDVA http://jdva.ub.ac.id

Terapi Kombinasi Laser Fraksional Carbon Dioxide dan Methotrexate pada Morfea Linier

Muhammad Edel Dwiputra Prawira[1], Anggun Putri Yuniaswan[2], Diah Prabawati Retnani[3], Sinta Murlistyarini[4]

[1,2,4]Dept./ KSM Dermatologi, Venereologi dan Estetika, Fakultas Kedokteran Universitas Brawijaya,
Rumah Sakit Umum Daerah dr. Saiful Anwar, Malang, Indonesia

[3]Dept./ KSM Patologi Anatomi, Fakultas Kedokteran Universitas Brawijaya, Rumah Sakit Umum Daerah dr. Saiful Anwar, Malang, Indonesia

Email : edeldwiputra10@gmail.com

Abstrak

Pendahuluan: Morfea ditandai dengan peradangan yang dapat menyebabkan fibrosis, perubahan pigmen dan kerusakan jaringan. Methotrexate (MTX) merupakan terapi utama yang digunakan pada morfea. Studi terbaru menunjukkan bahwa terapi laser Fraksional Carbon Dioxide (CO_2) memiliki hasil yang baik pada klinis pasien. Studi ini bertujuan untuk mengevaluasi efektivitas terapi kombinasi dengan MTX dan laser CO_2 fraksional untuk Morfea. **Kasus:** Seorang wanita berusia 53 tahun dengan keluhan bercak kemerahan pada tungkai kiri disertai dengan penebalan kulit pada pemeriksaan palpasi. Pasien didiagnosis Linier Morfea berdasarkan pemeriksaan klinis dan histopatologi. Pasien mendapatkan terapi oral Methotrexate dengan dosis 7,5mg/minggu dan pemberian laser fraksional CO_2 dengan kekuatan 25 watt dan densitas energi 40 mJ/cm^2 sebanyak 4 sesi dengan interval 4 minggu. Didapatkan adanya penurunan skor *Localized Scleroderma Cutaneous Assessment Tool* (LoSCAT) dari 12 menjadi 9, serta perbaikan klinis. **Diskusi:** MTX bekerja dengan menghambat dihidrofolat reduktase secara kompetitif, yang terlibat dalam proses inflamasi, sehingga mencegah atau mengurangi fibrosis pada morfea. Terapi laser fraksional CO_2 dapat dipertimbangkan pada kasus morfea yang tidak membaik dengan pengobatan oral dan mencegah progresivitas dari penyakit. Terapi ini menginduksi remodeling kolagen melalui beberapa mekanisme, menyebabkan degradasi kolagen dan merangsang pembentukan kolagen baru. Monitoring terapi dapat dilakukan dalam 1-3 bulan menggunakan skor LoSCAT. Penurunan skor LoSCAT mengindikasikan berkurangnya aktivitas penyakit dengan menilai kemerahan, penebalan serta atrofi kulit. **Kesimpulan:** Kombinasi terapi laser fraksional CO_2 dan oral Methotrexate merupakan terapi yang efektif dan memberikan hasil yang baik dalam perbaikan klinis pasien, yang dinilai menggunakan skor LoSCAT.

Kata kunci: Methotrexate, Laser Fraksional CO_2, Linier Morfea, LoSCAT, Skleroderma Lokal

Abstract

Introduction: Morphea is characterized by inflammation that may lead to fibrosis, pigmentary changes, and tissue damage. Methotrexate (MTX) is the mainstay therapy for morphea. Recent studies have shown that fractional carbon dioxide (CO_2) laser therapy yields favorable clinical outcomes in patients with morphea. This study aims to evaluate the effectiveness of combination therapy using MTX and fractional CO_2 laser in morphea. **Case:** A 53-year-old woman presented of reddish patches on her left leg, accompanied by skin thickening upon palpation. She was diagnosed with Linear Morphea based on clinical and histopathological examinations. She received oral Methotrexate at a dose of 7.5 mg/week, and fractional CO_2 laser therapy with a power of 25 watts and an energy density of 40 mJ/cm² in a four session within four-week interval. A reduction in the Localized Scleroderma Cutaneous Assessment Tool (LoSCAT) score from 12 to 9 was observed, along with clinical improvement. **Discussion:** MTX acts by competitively inhibiting dihydrofolate reductase, which plays a role in inflammatory processes, thereby preventing or reducing fibrosis in morphea. Fractional CO_2 laser therapy may be considered in morphea cases that do not respond adequately to oral treatment and to prevent disease progression. This therapy induces collagen remodelling through several mechanisms, leading to collagen degradation and stimulation of new collagen formation. Treatment monitoring can be performed within 1–3 months using the LoSCAT score. A decrease in the LoSCAT score

indicates reduced disease activity by assessing erythema, skin thickening, and atrophy. **Conclusion:** The combination of fractional CO_2 laser and oral Methotrexate is an effective treatment, yielding significant clinical improvement in patients assessed using the LoSCAT.

Keywords: Methotrexate, Laser Fractional CO_2, Linear Morphea, LoSCAT, Localized Scleroderma

Pendahuluan

Morfea, yang juga dikenal sebagai skleroderma lokal, adalah gangguan autoimun yang ditandai dengan peradangan dan pengerasan (sklerosis) pada kulit dan jaringan lunak di bawahnya. Kondisi ini muncul dengan periode yang berulang dan remisi, ditandai dengan peradangan yang dapat menyebabkan fibrosis dan kerusakan permanen, seperti perubahan pigmen dan kerusakan jaringan. Morfea dapat mengakibatkan gangguan secara kosmetik dan fungsional yang signifikan jika tidak didiagnosis dan diobati lebih awal.[1]

Morfea adalah suatu kondisi penyakit yang langka, dengan estimasi insidensi sebesar 0,4 hingga 2,7 kasus per 100.000 orang. Kondisi ini lebih umum ditemukan pada orang Kaukasia dibandingkan dengan kelompok etnis lainnya, dengan prevalensi yang lebih rendah pada orang kulit hitam. Prevalensi morfea lebih sering terjadi secara signifikan pada wanita, dengan rasio wanita terhadap pria yang dilaporkan dalam berbagai studi berkisar antara 2,1:1 hingga 7:1. Kondisi ini muncul dalam berbagai subtipe, dengan manifestasi klinis dan area predileksi yang berbeda.[2]

Berbagai terapi pada morfea bertujuan untuk megurangi peradangan, perbaikan tekstur dan penampilan kulit, serta mengurangi gejala yang berhubungan dengan kondisi tersebut. Terapi lini pertama yang biasa digunakan pada kasus morfea adalah oral Methotrexate yang dikombinasikan dengan kortikosteroid jangka pendek. Terapi tersebut diketahui menunjukkan perbaikan dari aktivitas penyakit hingga 67% pada pasien yang diamati selama 1 tahun. Pada beberapa pasien regimen terapi ini terbukti tidak efektif dan sulit untuk ditoleransi, sehingga dibutuhkan alternatif terapi lainnya. Salah satu terapi yang dapat dipertimbangkan adalah dengan terapi laser fraksional *carbon dioxide* (CO_2). Pada studi yang dilakukan oleh Kineston *et al*., terapi laser fraksional CO_2 menunjukkan hasil yang baik, terutama untuk mengatasi kontraktur yang terjadi karena morfea. Selain itu, Yeager *et al*. juga menerapkan terapi laser fraksional CO2 pada pasien dengan morfea, yang pada akhir pengobatan menunjukkan perbaikan tekstur kulit dan mengurangi indurasi, perbaikan secara kosmetik yang signifikan serta meningkatkan kepuasan pasien.[3,4]

Pada laporan kasus ini, dilaporkan seorang wanita dengan diagnosis linier morfea yang mendapatkan terapi kombinasi laser fraksional CO_2 dan oral Methotrexate. Laporan kasus ini bertujuan untuk mengkaji lebih lanjut efektivitas terapi kombinasi laser fraksional CO_2 dan oral Methotrexate pada kasus linier morfea.

Kasus

Seorang pasien perempuan berusia 53 tahun datang dengan keluhan bercak kemerahan pada tungkai kiri sejak empat bulan terakhir. Bercak kemerahan tersebut kadang-kadang disertai rasa gatal dengan skor Visual Analog Scale (VAS) 3/10. Seiring waktu, bercak tersebut semakin mengeras. Bercak kemerahan tidak disertai nyeri, baal, maupun rasa terbakar.

Pada pemeriksaan dermatologis, tampak lesi pada regio krural kiri berupa patch eritematosa, multiple, dengan batas tidak tegas, tepi tidak teratur, serta bentuk dan ukuran bervariasi. Pada palpasi teraba kulit mengeras. Pasien juga dilakukan penilaian evaluasi klinis menggunakan *scoring* yang spesifik untuk morfea, yaitu *Localized Scleroderma Cutaneous Assessment Tool* (LoSCAT) dengan hasil sebagai berikut: Bercak kemerahan baru (0), Eritema (2), Penebalan kulit (3), atrofi dermis (3), atrofi subkutan (1) dan dispigmentasi (3). Dari penilaian tersebut didapatkan total skor LoSCAT pasien adalah 12 saat kunjungan pertama ke Poli Kulit dan Kelamin RSSA.



Gambar 1. Gambaran Klinis Pasien Saat Kunjungan Pertama.

Pasien juga dilakukan pemeriksaan histopatologi untuk membantu penegakan diagnosis. Pemeriksaan histopatologi menunjukkan adanya atrofi adneksa pada dermis dan stroma kolagen yang luas, mengindikasikan fase aktif skleroderma.

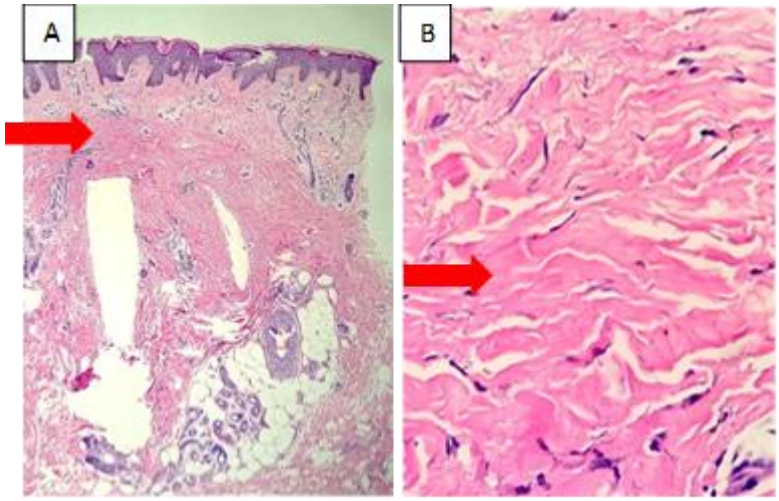

Gambar 2. Gambaran Histopatologi pada Bercak Kemerahan Regio Cruris Sinistra.
(A) Menunjukkan gambaran dermis dengan stroma kolagen yang luas (➡) (Hematoxylin–Eosin x 40).
(B) Pembesaran yang lebih tinggi, menunjukkan gambaran dermis dengan stroma kolagen yang luas (➡) (Hematoxylin–Eosin x 400)

Berdasarkan hasil anamnesis, pemeriksaan fisik dan penunjang, pasien didiagnosis Linier Morfea dengan skor LoSCAT sebesar 12. Terapi yang diberikan berupa Methotrexate oral 7,5 mg/minggu dan terapi laser Fraksional CO_2 sebanyak 3 kali dengan interval empat minggu. Pemilihan terapi kombinasi tersebut didasarkan karena studi sebelumnya yang menunjukkan terapi kombinasi dengan laser Fraksional CO_2 memiliki hasil yang lebih baik dibandingkan dengan terapi tunggal Methotrexate oral.

Setelah 3 bulan pasca terapi Methotrexate oral 7,5 mg/minggu dan laser Fraksional CO_2, pasien mengeluhkan bercak kemerahan yang mengeras pada tungkai kiri mulai membaik. Sebagian bercak

kemerahan mulai menggelap dan sebagian kulit yang mengeras mulai melunak. Selain itu, tidak didapatkan adanya bercak kemerahan baru. Pasien juga dilakukan penilaian evaluasi klinis ulang menggunakan *scoring system* yang spesifik untuk morfea, yaitu LoSCAT dengan hasil sebagai berikut: Bercak kemerahan baru (0), Eritema (1), Penebalan kulit (2), atrofi dermis (2), atrofi subkutan (1) dan dispigmentasi (3). Dari penilaian tersebut didapatkan total skor LoSCAT pasien adalah 9 saat kunjungan kedua ke Poli Kulit dan Kelamin RSSA. Penurunan skor LoSCAT tersebut mengindikasikan bahwa berkurangnya aktivitas penyakit, terutama komponen inflamasi. Dari hasil tersebut, diketahui bahwa terdapat perbaikan secara klinis dibandingkan dengan kunjungan pertama.

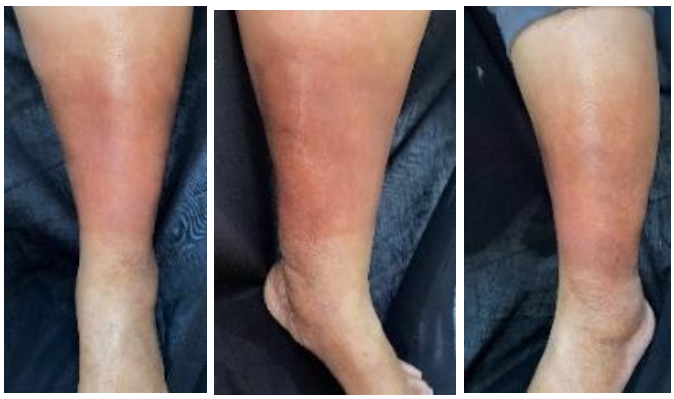

Gambar 3. Gambaran Klinis Pasien Setelah 3 Bulan Mendapatkan Terapi Methotrexate oral dan laser Fraksional CO_2.

Diskusi

Morfea, atau scleroderma lokal, adalah gangguan inflamasi pada kulit yang ditandai dengan munculnya bercak-bercak kemerahan yang keras, dapat mempengaruhi jaringan lunak, menyebabkan kerusakan fungsional dan kosmetik yang signifikan. Penyakit ini dapat mempengaruhi individu dari berbagai usia, tetapi subtipe linier morfea paling umum terjadi pada anak-anak, dengan prevalensi sekitar 50.1% dari total kasus morfea yang diteliti. Sekitar 32.6% dari pasien dengan linier morfea mengalami onset penyakit pada usia dewasa, dan frekuensi keterlibatan jaringan yang lebih dalam (*deep involvement*) lebih tinggi pada linier morfea dibandingkan dengan subtipe lainnya. Kondisi tersebut dapat menyebabkan keterbatasan fungsional. Meskipun morfea dapat muncul pada semua kelompok usia, terdapat perbedaan dalam prevalensi dan karakteristik klinis antara anak-anak dan orang dewasa, serta antara subtipe yang berbeda.[5]

Patogenesis dari morfea atau skleroderma lokal merupakan proses yang kompleks dan belum sepenuhnya dipahami, namun beberapa faktor yang berkontribusi terhadap perkembangan penyakit ini telah diidentifikasi. Pertama, faktor genetik mempunyai peran yang signifikan. Penelitian menunjukkan adanya asosiasi dengan gen HLA kelas I dan II, khususnya alel DRB104:04 dan HLA-B37. Temuan ini menunjukkan bahwa morphea memiliki karakteristik imunogenetik yang berbeda dibandingkan dengan skleroderma sistemik (SSc). Kedua, faktor pemicu lingkungan juga berkontribusi terhadap munculnya morphea. Berbagai faktor eksternal, seperti infeksi virus (misalnya virus Epstein–Barr dan Borrelia burgdorferi), trauma lokal pada kulit, operasi bedah, paparan radiasi, dan vaksinasi, dapat memicu reaksi imun yang tidak normal pada individu yang memiliki predisposisi genetik. Ketiga, disregulasi imun, yang merupakan fitur kunci dalam patogenesis morfea. Ketidakseimbangan dalam respons sel T helper, khususnya antara jalur Th1 dan Th2, dapat menyebabkan aktivasi jalur inflamasi yang berlebihan. Aktivasi limfosit T, terutama limfosit T CD4+, dan pelepasan sitokin yang

berhubungan dengan interferon-γ (IFN-γ) berkontribusi pada proses inflamasi dan aktivasi jalur profibrotik, yang pada akhirnya akan menyebabkan produksi kolagen yang berlebihan dan fibrosis pada jaringan kulit.[6]

Patogenesis morfea dapat dibagi menjadi tiga fase yang berbeda. Fase pertama adalah fase inflamasi awal, dimana terjadi infiltrasi limfosit mononuklear, termasuk limfosit T, makrofag, dan eosinofil ke dalam kulit dan pembuluh darah sekitarnya. Fase kedua adalah fase fibrotik atau sklerotik, yang ditandai dengan peningkatan produksi kolagen dan pembentukan jaringan parut. Pada fase ini, kulit menjadi tebal dan kaku akibat akumulasi dari kolagen. Fase ketiga adalah fase atrofik, dimana atrofi kulit dapat terjadi, yang menyebabkan penipisan dan kehilangan elastisitas pada area yang terkena. Secara keseluruhan, interaksi yang kompleks antara predisposisi genetik, faktor lingkungan, dan disregulasi imun berperan penting dalam perkembangan morfea.[6]

Morfea dapat diklasifikasikan menjadi beberapa jenis, yaitu morfea linier, morfea sirkumskrip, dan morfea generalisata. Morfea linier ditandai dengan lesi yang tersusun secara longitudinal dalam bentuk garis atau pita (*band-like lesions*) yang dapat menyebabkan komplikasi signifikan, seperti atrofi otot atau tulang di bawahnya, dan dapat membatasi gerakan jika lesi melintasi sendi. Morfea jenis ini sering mengenai daerah ekstremitas dan wajah. Salah satu varian yang dikenal dari jenis ini adalah "*en coup de sabre*", yang mempengaruhi daerah frontoparietal kulit kepala dan dapat menyebabkan alopecia jaringan parut. Morfea sirkumskrip adalah jenis yang paling umum, ditandai dengan plak yang berbatas tegas dan berukuran lebih dari 1 cm. Lesi ini biasanya diawali dengan bercak eritematosa dan berkembang menjadi area yang mengeras dan berwarna putih-kekuningan dengan gambaran halo ungu yang khas (dikenal sebagai "*lilac ring*") di sekitar lesi aktif. Morfea jenis ini sering ditemukan di batang tubuh dan ekstremitas. Morfea generalisata didefinisikan sebagai adanya keterlibatan tiga atau lebih lokasi anatomi, dengan lesi yang sering terdistribusi secara simetris dan dapat bergabung menjadi lesi yang lebih besar. Jenis ini juga dapat mencakup varian langka yang dikenal sebagai "*disabling pansclerotic morphea*" yang dapat menyebabkan keterlibatan kulit yang luas dan komplikasi serius seperti kontraktur dan luka yang sulit sembuh.[7]

Pada pasien dengan morfea, dapat dilakukan suatu penilaian objektif menggunakan *scoring*, yaitu *Localized Scleroderma Cutaneous Assessment Tool* (LoSCAT). LoSCAT adalah alat pengukuran khusus yang dirancang untuk mengevaluasi morfea atau skleroderma lokal. Alat ini terdiri dari dua komponen utama: *Modified Localized Scleroderma Skin Severity Index* (mLoSSI) dan *Localized Scleroderma Damage Index* (LoSDI). *Modified Localized Scleroderma Skin Severity Index* mengukur aktivitas dan keparahan penyakit dengan menilai berbagai parameter seperti eritema, ketebalan kulit, dan munculnya lesi baru. *Localized Scleroderma Damage Index* berfokus pada sejauh mana kerusakan yang disebabkan oleh penyakit tersebut. Terdapat 6 penilaian dalam sistem skor LoSCAT, yaitu: adanya lesi baru atau lesi yang meluas, derajat kemerahan, penebalan kulit, atrofi dermis, atrofi subkutan dan dispigmentasi (hiperpigmentasi atau hipopigmentasi). Masing-masing penilaian tersebut memiliki nilai 0-3 tergantung dari keparahannya. Semakin tinggi total skor LoSCAT maka semakin berat derajat keparahannya. *Localized Scleroderma Cutaneous Assessment Tool* sudah diakui dan digunakan karena kemudahan penggunaannya, keandalan, dan validitasnya dalam studi-studi sebelumnya. Hal ini menjadikannya sebagai instrumen yang penting untuk menentukan metode standar dalam menilai hasil pengobatan pada morfea atau skleroderma lokal. Standarisasi ini sangat penting untuk menilai klinis dan manajemen pasien yang efektif.[8,9]

Pengobatan morfea linier, terutama yang melibatkan wajah atau melintasi sendi, terapi lini pertama yang direkomendasikan adalah methotrexate kombinasikan dengan kortikosteroid sistemik. Jika tidak ada respons setelah 2 hingga 3 bulan pengobatan, disarankan untuk mempertimbangkan beralih ke opsi

fototerapi seperti *narrowband* UVB (NB-UVB), psoralen plus UVA (PUVA), atau UVA-1.[10] Beberapa studi lainnya telah menjelaskan modalitas terapi lain dalam pengobatan morfea linier, salah satunya adalah menggunakan laser Fraksional CO_2. Salah satu studi membandingkan pasien morfea yang mendapatkan terapi laser Fraksional CO_2 dengan UVA-1. Hasilnya didapatkan bahwa perbaikan klinis pada kelompok yang mendapatkan terapi laser Fraksional CO_2 lebih baik dibandingkan dengan kelompok yang mendapatkan terapi fototerapi UVA-1 dosis rendah dalam tatalaksana morfea. Studi tersebut menunjukkan bahwa kelompok laser Fraksional CO_2 menunjukkan tingkat respons klinis yang jauh lebih baik, dengan 41% pasien mencapai respons sangat baik dibandingkan dengan kelompok UVA-1 yang hanya bernilai 29%.[11]

Laser Fraksional CO_2 mempunyai mekanisme spesifik yang melibatkan penguapan dan efek termal pada kulit. Modalitas ini memancarkan sinar laser dalam pola titik, yang memungkinkan perawatan secara selektif dengan mempertahankan jaringan sehat di sekitarnya. Hal tersebut dapat mempercepat penyembuhan dan mengurangi waktu pemulihan dibandingkan dengan laser ablasi tradisional. Daya puncak yang tinggi dari laser dapat menguapkan epidermis dan lapisan atas dermis pada awal perawatan, lalu secara efektif menghilangkan kulit yang rusak dan merangsang respons penyembuhan alami tubuh. Setelah proses penguapan ini, laser memancarkan pancaran lebar yang lebih panjang, yang memancarkan panas ke jaringan sekitarnya sehingga menyebabkan degradasi kolagen dan merangsang pembentukan kolagen baru, yang penting untuk perbaikan kulit. Kombinasi efek penguapan dan termal ini menyebabkan remodeling serat kolagen dan elastin di dalam dermis sehingga meningkatkan tekstur kulit secara keseluruhan. Terapi laser Fraksional CO_2 dapat disesuaikan berdasarkan kedalaman perawatan yang diinginkan dan spesifik untuk kondisi kulit yang akan ditangani. Selain itu, terapi tersebut juga dapat meminimalkan risiko kerusakan termal yang berlebihan pada epidermis, sehingga mengurangi kemungkinan efek samping seperti eritema dan pigmentasi. Secara keseluruhan, laser Fraksional CO_2 efektif untuk menangani berbagai kondisi kulit.[12]

Laser Fraksional CO_2 dapat diberikan sebanyak 1-3 paparan, dengan densitas energi sebesar 36-40 mJ/CM^2, kekuatan 30-40 W dan *microbeam spacing* 1200-1400 µm. Laser dapat dilakukan sebanyak 1-8 sesi dengan interval 1 bulan untuk mendapatkan hasil yang efektif. Studi lain menjelaskan bahwa terdapat perbaikan klinis dari pasien morfea yang dilakukan terapi laser Fraksional CO_2 dengan total 4 sesi dengan interval waktu 1 bulan. Evaluasi perbaikan klinis menggunakan sistem skor LoSCAT sebelum dan sesudah terapi dilakukan, serta didapatkan kepuasan pasien terhadap hasil dari terapi karena tidak didapatkan adanya efek samping selama observasi.[13] Pada laporan kasus ini, pasien mendapatkan terapi laser Fraksional CO_2 sebanyak 3 kali dengan interval empat minggu.

Laser Fraksional CO_2 telah terbukti efektif dalam mengobati morfea atau skleroderma lokal dengan cara regenerasi kolagen dan meningkatkan tekstur kulit. Studi lainnya telah menunjukkan bahwa terapi laser Fraksional CO_2 menghasilkan perbaikan klinis dan histopatologis yang signifikan pada pasien dengan morfea. Terapi menggunakan modalitas ini berkaitan dengan penurunan yang signifikan pada ketebalan dermis yang dinilai secara ultrasonografi dibandingkan dengan perawatan lain, seperti terapi UVA-1.3 Hal tersebut dikarenakan pada terapi dengan laser Fraksional CO2 terjadi remodeling kolagen melalui beberapa mekanisme: 1) efek mekanis langsung akibat pembentukan *Microthermal Treatment Zones* (MTZ) yang menghilangkan jaringan homogen dan fibrotik, 2) peningkatan Metaloproteinase seperti 1, 3, 9, dan 13, dengan degradasi ikatan kolagen yang menebal sebagaimana yang ditunjukkan pada studi molekuler.[14]

Penggunaan terapi laser Fraksional CO2 juga telah diaplikasikan pada laporan kasus lainnya pada pasien dengan morfea yang mengalami komplikasi berupa kontraktur pada kaki kiri. Pasien mengalami

perbaikan yang signifikan setelah perawatan dengan laser Fraksional CO_2. Pada pasien telah terjadi perbaikan secara subjektif dalam *range of motion* setelah perawatan dan melanjutkan terapi fisik setelahnya. Pada kunjungan *follow-up* satu minggu setelah perawatan, pengukuran goniometrik menunjukkan peningkatan 5° dalam fleksi plantar (dari 45° sebelum perawatan menjadi 50°). Sekitar empat bulan setelah perawatan laser, terjadi pelunakan yang signifikan pada area yang mengalami kontraktur, dan pasien dapat kembali melakukan fleksi plantar penuh pada kaki kirinya hingga sekitar 20° fleksi plantar, yang sebanding dengan kaki kanan yang normal. Selain itu, satu tahun setelah perawatan awal, pasien terus memiliki *range of motion* penuh di kaki yang terdampak. Hal ini menunjukkan efektivitas jangka panjang dari terapi laser dalam mengelola kontraktur yang disebabkan karena morfea.[15]

Terapi konvensional pada morfea salah satunya adalah dengan peroral Methotrexate. Methotrexate (MTX) memiliki beberapa mekanisme dalam pengobatan morfea atau skleroderma lokal. Methotrexate dapat bertindak sebagai agen antimetabolit dengan menghambat dihidrofolat reduktase secara kompetitif, yang mengakibatkan gangguan sintesis DNA dan nukleotida pada sel-sel yang terlibat dalam proses inflamasi. Methotrexate juga memiliki efek imunomodulator dengan mengurangi produksi sitokin pro-inflamasi yang memainkan peran penting dalam patogenesis morfea.[16] Methotrexate juga dapat membantu mencegah atau mengurangi fibrosis yang menjadi ciri khas pada morfea. Hal ini menjadi sangat penting karena fibrosis dapat menyebabkan penebalan kulit yang signifikan dan gangguan fungsional pada pasien morphea. Studi lain menunjukkan dosis MTX yang digunakan pada pasien morphea dapat dimulai dari 5mg/minggu hingga 25mg/minggu, yang mulai memperlihatkan perbaikan klinis dalam waktu 1-4 bulan pengobatan.[17] Pada laporan kasus ini, didapatkan perbaikan klinis pasien setelah mendapatkan terapi kombinasi oral Methotrexate 7,5 mg/minggu dan laser Fraksional CO_2 sebanyak 3 sesi yang dinilai menggunakan LoSCAT.

Kesimpulan

Morfea atau skleroderma lokal adalah gangguan autoimun yang ditandai dengan peradangan dan pengerasan (sklerosis) pada kulit dan jaringan lunak di bawahnya. Morfea seringkali berdampak pada penampilan kulit hingga terjadinya kontraktur. Berbagai terapi pada morfea bertujuan untuk megurangi peradangan, perbaikan tekstur dan penampilan kulit, salah satunya adalah dengan laser Fraksional CO_2 dan Methotrexate. Berdasarkan beberapa studi dan laporan kasus ini dapat disimpulkan bahwa kombinasi terapi laser Fraksional CO_2 dan oral Methotrexate merupakan terapi yang efektif untuk kasus morfea atau skleroderma lokal, serta dapat memberikan perbaikan secara kosmetik.

Daftar Pustaka

1. Abbas L, Joseph A, Kunzler E, Jacobe HT. Morphea: progress to date and the road ahead. Ann Transl Med 2021;9(5):437–437.
2. Talluru V, Jain Salecha A. Morphea: A single-center clinical-epidemological study in a tertiary care hospital. 2024;
3. Szczepanik-Kułak P, Michalska-Jakubus M, Krasowska D. Laser therapy for the treatment of morphea: A systematic review of literature. J Clin Med. 2021;10(15).
4. Cruz-Diaz CN, Haemel AK. At the Leading Edge in Morphea - New Insights into Disease Course and Management Options. JAMA Dermatol. 2020;156(5):495–496.
5. Kunzler E, Florez-Pollack S, Teske N, O'Brien J, Prasad S, Jacobe H. Linear morphea: Clinical characteristics, disease course, and treatment of the Morphea in Adults and Children cohort. J Am Acad Dermatol 2019;80(6):1664-1670.e1.
6. Papara C, Luca DA De, Bieber K, Vorobyev A, Ludwig RJ. Morphea: The 2023 update. Front Med (Lausanne). 2023;10.

7. Kreuter A, Krieg T, Worm M, *et al*. Diagnostic and Therapy for Localized Scleroderma. Journal of the German Society of Dermatology. 2009;7(6).
8. Kelsey CE, Torok KS. The Localized Scleroderma Cutaneous Assessment Tool: Responsiveness to change in a pediatric clinical population. J Am Acad Dermatol 2013;69(2):214–220.
9. Arkachaisri T, Vilaiyuk S, Torok KS, Medsger TA. Development and initial validation of the Localized Scleroderma Skin Damage Index and Physician Global Assessment of disease Damage: A proof-of-concept study. Rheumatology 2010;49(2):373–381.
10. Fett N. Morphea: Evidence-based recommendations for treatment. Indian J Dermatol Venereol Leprol. 2012;78(2):135–140.
11. Shalaby SM, Bosseila M, Fawzy MM, Abdel Halim DM, Sayed SS, Allam RSHM. Fraksional carbon dioxide laser versus low-dose UVA-1 phototherapy for treatment of localized scleroderma: a clinical and immunohistochemical randomized controlled study. Lasers Med Sci 2016;31(8):1707–1715.
12. Omi T, Kawana S, Sato S, Bonan P, Naito Z. Fraksional CO2 laser for the treatment of acne scars. Journal of Cosmetic Dermatology. 2011;10:294-300
13. Klimek P, Placek W, Owczarczyk-Saczonek A. Fraksional Ablative Carbon Dioxide Lasers for the Treatment of Morphea: A Case Series and Literature Review. Int J Environ Res Public Health 2022;19(13).
14. Qu L, Liu A, Zhou L, *et al*. Clinical and molecular effects on mature burn scars after treatment with a fraksional CO2 laser. Lasers Surg Med 2012;44(7):517–524.
15. Kineston D, Kwan JM, Uebelhoer NS, Shumaker PR. The Cutting Edge: Challenges In Medical And Surgical Therapies Use of a Fraksional Ablative 10.6-µm Carbon Dioxide Laser in the Treatment of a Morphea-Related Contracture. 2011;147(10):1148-1150
16. Qayoom S, Rather S, Manzoor S, Sameen F. Evaluation of Corticosteroid and Methotrexate Therapy in the Treatment of Moderate to Severe Localized Scleroderma (Morphoea) – A 5 Year Study in a Teaching Hospital of North India. International Journal of Contemporary Medical Research [IJCMR] 2019;6(5).
17. Zhang F, Li J, Zhao Q, Liu H, Zhang F. Study about evaluation of efficacy of methotrexate in localized scleroderma using ultrasonography. Skin Research and Technology 2023;29(3).