Journal of Dermatology, Venereology and Aesthetic | JDVA
http://jdva.ub.ac.id

TUMID LUPUS ERITEMATOSUS *OVERLAPPING ANTIPOSPHOLIPID SYNDROME* : SEBUAH KASUS JARANG

Anggun Putri Yuniaswan[1], Thalia Virgina Putri Suharli[1], Diah Prabawati Retnani[2], Suci Prawitasari[1]

[1]KSM/ Prodi Dermatologi, Venereologi, dan Estetika Fakultas Kedokteran Universitas Brawijaya
[2]KSM/ Prodi Patologi Anatomi, Fakultas Kedokteran Universitas Brawijaya
Rumah Sakit Umum Daerah Dr. Saiful Anwar, Malang, Indonesia
**E-mail: thaliasuharli@gmail.com*

Abstrak

Pendahuluan: Tumid lupus erythematosus (TLE) merupakan subtipe lupus kutaneus kronis yang jarang dan terbatas pada kulit. Berbeda dari subtipe lainnya, TLE jarang melibatkan sistemik maupun serologi autoimun. Karena itu, tumpang tindih TLE dengan antiphospholipid syndrome (APS), khususnya pada kehamilan, merupakan kombinasi tidak lazim dan menimbulkan tantangan diagnostik karena lesi kulit APS dapat menyerupai atau menyertai lupus kutaneus. Laporan kasus ini bertujuan memaparkan manifestasi klinis, histopatologi serta implikasi klinis pada TLE tumpang tindih APS pada kehamilan, sekaligus menekankan pentingnya membedakan lesi kulit keduanya. **Kasus:** Wanita 29 tahun, usia kehamilan 30 minggu telah terdiagnosis APS dikonsultasikan dari Poliklinik Ilmu Penyakit Dalam dengan bercak kemerahan pada paha kiri sejak 3 tahun terakhir disertai rambut rontok, nyeri sendi dan riwayat abortus. Status dermatologis pada regio cruris sinistra menunjukkan patch eritematosa sebagian hiperpigmentasi, multipel, berbatas tegas, tepi ireguler dan variasi ukuran, disertai skar atrofi. ANA test negatif. Biopsi kulit menunjukkan infiltrat sel radang perivaskular dan peri-adneksa pada dermis dengan edema dermis dan deposisi mucin, pewarnaan Periodic Acid–Schiff (PAS) menunjukkan penebalan membran basal, Alcian Blue positif menegaskan mucin ekstraseluler, mendukung diagnosis TLE. **Diskusi:** Kasus ini dianggap jarang karena TLE umumnya tidak berkorelasi dengan sistemik, sehingga kombinasi TLE dan APS, terlebih pada kehamilan jarang dilaporkan, menimbulkan kesulitan klinis dalam membedakan lesi TLE dari APS yang bersifat vasculopati trombotik. Identifikasi tepat penting karena risiko obstetri sering pada APS dibandingkan TLE, sehingga memerlukan pemantauan multidisiplin. **Kesimpulan:** Tumpang tindih TLE dan APS pada kehamilan jarang ditemukan. Diperlukan adanya konfirmasi histopatologi, pembedaan dari manifestasi kulit APS, edukasi dan pemantauan klinis multidisiplin.

Kata Kunci : *Antiphospolipid Syndrome,* Tumid Lupus Eritematosus, Tumpang Tinding, Kasus Jarang

Abstract

Introduction: *Tumid lupus erythematosus (TLE) is a rare subtype of chronic cutaneous lupus that is limited to the skin. Unlike other subtypes, TLE rarely involves systemic or autoimmune serology. Therefore, the overlap of TLE with antiphospholipid syndrome (APS), particularly during pregnancy, is an uncommon combination and poses a diagnostic challenge because APS skin lesions can resemble or accompany cutaneous lupus. This case report aims to describe the clinical manifestations, histopathology, and clinical implications of TLE overlapping with APS during pregnancy, while emphasizing the importance of distinguishing between the skin lesions of both conditions.* ***Case:*** *A 29-year-old woman, 30 weeks pregnant, diagnosed with APS, was referred from the Internal Medicine Clinic with red patches on her left thigh for the past 3 years, accompanied by hair loss, joint pain, and a history of abortion. Dermatological status of the left crural region showed erythematous patches with partial hyperpigmentation, multiple, well-defined borders, irregular edges, and varying sizes, accompanied by atrophic scars. ANA test*

was negative. Skin biopsy showed perivascular and periadnexal inflammatory cell infiltrates in the dermis with dermal edema and mucin deposition. Periodic Acid–Schiff (PAS) staining showed thickening of the basement membrane, and Alcian Blue staining was positive, confirming extracellular mucin, supporting the diagnosis of TLE. ***Discussion:*** *This case is considered rare because TLE is generally not correlated with systemic disease, so the combination of TLE and APS, especially during pregnancy, is rarely reported, causing clinical difficulties in distinguishing TLE lesions from APS, which is a thrombotic vasculopathy. Accurate identification is important because obstetric risks are more common in APS than in TLE, requiring multidisciplinary monitoring.* ***Conclusion:*** *Overlap between TLE and APS during pregnancy is rarely found. Histopathological confirmation, differentiation from APS skin manifestations, education, and multidisciplinary clinical monitoring are required.*

Keywords : *Antiphospholipid Syndrome, Tumid Lupus Erythematosus, Overlap, Rare Case*

Pendahuluan

Tumid Lupus Eritematosus (TLE) merupakan salah satu subtipe Lupus Kutaneus (LK) kronis yang jarang ditemukan, dengan manifestasi khas berupa plak annular dengan indurasi, eritematosa, dan edema tanpa adanya keterlibatan epidermis[1]. Predileksi biasanya dominan ditemukan pada wajah dan trunkus. Terdapat beberapa faktor risiko terjadinya reaktivasi pada LK, salah satunya adalah kondisi kehamilan. TLE dapat tumpang tindih dengan kondisi autoimun lain, seperti *Antiphospolipid Syndrome* (APS). APS merupakan penyakit autoimun trombo-inflamasi, yaitu kelainan pembuluh darah yang menyebabkan trombosis pada arteri dan vena.Permasalahan lupus kutaneus terjadi pada hampir 49% pasien APS dengan gejala klinis yang sering berupa livedo reticularis, ulkus.

Kasus

Pasien wanita berusia 29 tahun dikonsultasikan dari Poliklinik Penyakit Dalam dengan keluhan bercak kemerahan pada paha kiri sejak kurang lebih tiga tahun. Lesi awalnya berukuran kecil, kemudian membesar dan melebar progresif dalam satu tahun. Keluhan disertai nyeri hilang timbul dengan intensitas berat (VAS 10/10), digambarkan seperti ditusuk, hingga menyebabkan pasien kesulitan berjalan.

Selain keluhan kulit, pasien melaporkan nyeri sendi hilang timbul terutama pada pagi hari sejak tiga tahun terakhir, yang membaik spontan setelah lebih dari 30 menit. Pasien juga mengeluhkan rambut rontok sejak dua tahun. Saat ini pasien sedang hamil anak kedua dengan usia kehamilan 30 minggu, dengan riwayat abortus dua tahun sebelumnya pada usia kehamilan 12 minggu. Riwayat komorbid meliputi penyakit jantung bawaan sejak usia 8 bulan dengan riwayat konsumsi obat rutin hingga usia 3 tahun serta *Antiphospholipid Syndrome* (APS) yang didiagnosis enam bulan terakhir. Terapi yang sedang dikonsumsi saat ini ialah metilprednisolon per oral 1×8 mg, asam asetilsalisilat per oral 1×80 mg, dan paracetamol per oral 3×500 mg.

Pada pemeriksaan status dermatologis, di regio cruris sinistra ditemukan *patch* eritematosa dengan sebagian hiperpigmentasi, *multiple*, berbatas tegas, tepi ireguler, serta bentuk dan ukuran bervariasi. Pada area tersebut juga didapatkan skar atrofi yang teraba hangat saat palpasi (Gambar 1). Selain itu, pada regio fasialis ditemukan nodul eritematosa dengan erosi di atasnya, lesi disertai nyeri tekan, namun tidak teraba hangat.

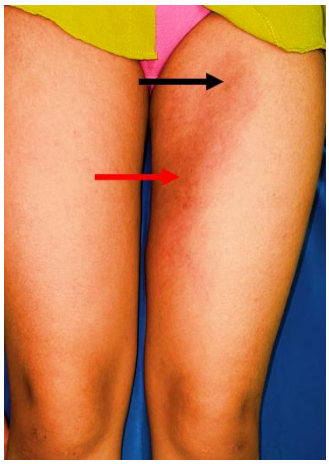

Gambar 1. Pemeriksaan Dermatologi Regio Cruris Sinistra
Patch eritematosa (➡), sebagian hiperpigmentasi (➡)

Sampel biopsi kulit diambil dari lesi regio cruris sinistra melalui prosedur *punch biopsy* sebagai bagian dari evaluasi diagnostik. Pemeriksaan histopatologi menunjukkan epidermis atrofi dengan perubahan vakuolar pada membran basal disertai penebalan membran basal. Tampak infiltrasi sel limfosit dan sel plasma pada dermis superfisial, serta infiltrasi sel-sel radang dengan distribusi perivaskular dan peri-adneksa. Pada pengecatan hematoksilin-eosin tampak matriks kolagen pada area yang sembab dengan samar tampak mucin. Tidak dijumpai gambaran panniculitis maupun selulitis. Berdasarkan temuan tersebut, kesan histopatologis mengarah pada lupus kutaneus dengan diagnosis banding morfea (Gambar 2).

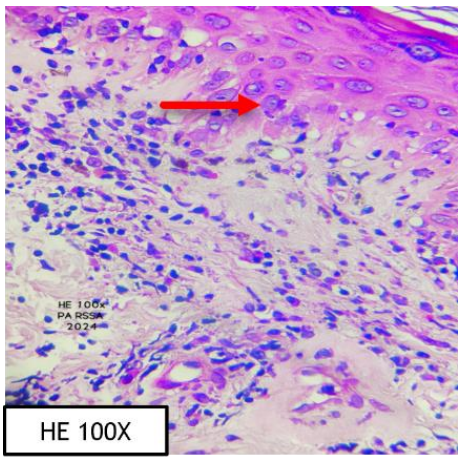

Gambar 2. Pemeriksaan Histopatologi Hematoksilin-Eosin Regio Cruris Sinistra (pembesaran 100x)
Perubahan vakuolar pada membran dasar (➡)

Pemeriksaan tambahan menggunakan pewarnaan *Periodic Acid–Schiff* (PAS) dan *Alcian Blue* menunjukkan dermis yang sembab, PAS positif pada fokus-fokus membran basalis yang menebal (Gambar 3). Pewarnaan *Alcian Blue* tampak positif yang menandakan adanya mucin ekstraseluler, sehingga mendukung keterlibatan deposisi mucin dermal dan mengarahkan interpretasi ke varian tumid lupus.

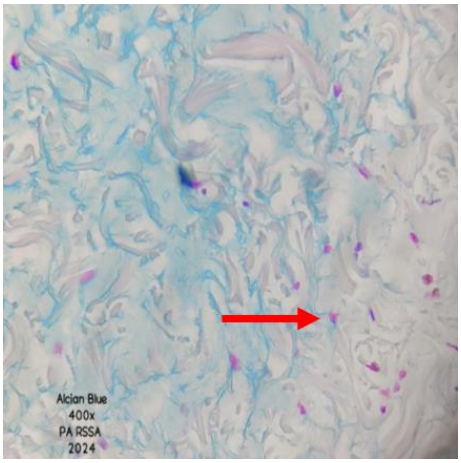

Gambar 3. Pemeriksaan PAS dan *Alcian Blue* Regio Cruris Sinistra (pembesaran 400x)
Alcian blue positif dengan mucin ekstraseluler (→)

Pasien diberikan terapi lanjutan berupa metilprednisolon per oral 1×8 mg, asam asetilsalisilat per oral 1×80 mg, dan parasetamol per oral 3×500 mg. Namun, pasien tidak hadir kembali untuk kunjungan kontrol sehingga evaluasi respons terapi dan tindak lanjut klinis tidak dapat dilakukan.

Diskusi

Tumid Lupus Eryhtematosus (TLE) merupakan varian *chronic cutaneous lupus erythematosus* (CCLE) yang jarang dan biasanya bersifat terbatas pada kulit.[2] Berbeda dengan lupus kutaneus lainnya, TLE hampir tidak pernah berasosiasi dengan *systemic lupus erythematosus* (SLE) atau kelainan serologi autoimun berupa *antiphospholipid syndrome* (APS).[3] Studi terhadap 179 pasien TLE hanya menemukan 8,4% yang memiliki lupus subtipe lain, dan hanya 1,7% di antaranya berkembang menjadi SLE,[4] oleh karena asosiasi TLE dengan SLE lemah, maka keterkaitan TLE dengan sindrom antifosfolipid (APS) yang umumnya muncul pada konteks SLE dianggap sangat jarang. Bahkan, dalam literatur, APS hanya kadang-kadang dilaporkan bersama lupus kutaneus kronis seperti *discoid lupus eryhtematosus* (DLE) dan itu pun jarang terjadi.[4,5]

Kondisi TLE merupakan bagian dari spektrum lupus eritematosus yang terutama melibatkan imunitas kulit lokal. Pada lesi TLE, ditemukan infiltrasi limfosit perivaskular dan deposisi mucin di dermis tanpa kerusakan epidermis yang berarti. Secara imunologis, TLE ditandai kurangnya autoantibodi sistemik, namun terdapat disregulasi imun lokal. Terdapat dua komponen utama yang berperan dalam etiologi TLE, yaitu disregulasi sistem imun seluler dan patologi deposisi imun kompleks. Disregulasi sistem imun memainkan peran penting dalam patogenesis TLE. Sel T-regulator FOXP3+ dan CD39+ serta sel Langerhans epidermis terbukti mengalami penurunan pada TLE. Rekrutmen sel dendritik plasmositoid (pDC) diyakini sebagai faktor utama dalam patogenesis, memicu produksi Interferon tipe I (IFN-I). Proses ini menyebabkan aktivasi limfosit T dan induksi kemokin dan sitokin. Pada TLE, terjadi peningkatan interferon tipe-1, faktor tumor necrosis-alpha (TNF-alpha), dan sel Th17.[2] Faktor risiko dari terjadinya TLE juga dapat disebabkan oleh kondisi kehamilan, dengan insidensi 50-60% dan puncak usia 25-35 tahun.[1]

Sebaliknya, *Antiphospholipid Syndrome* (APS) adalah penyakit autoimun sistemik yang ditandai autoantibodi

antifosfolipid (aPL) dan keadaan hiperkoagulabilitas. Kriteria diagnosis klinis APS antara lain trombosis vaskular baik arterial, vena, maupun pembuluh kecil, morbiditas pada kehamilan seperti kematian janin sehat pada usia gestasi 10 minggu ke atas dengan alasan yang sulit dijelaskan, kelahiran prematur pada janin yang sehat, preeklamsia berat, atau riwayat abortus berulang dan kelainan katup jantung. Selain itu, penyakit jantung seperti kardiomiopati, kelainan katup jantung bawaan dan infark miokard juga merupakan kriteria klinis yang dapat dipertimbangkan pada kasus APS.[3] Dalam konteks kehamilan, interaksi patofisiologi semakin kompleks. Kehamilan normalnya merupakan keadaan imunologis khusus dengan pergeseran ke arah toleransi berupa dominasi imun humoral/Th2 dan peningkatan aktivitas komplemen. Namun, pada APS kehamilan justru dapat mengungkap masalah karena plasenta menjadi target utama antibodi aPL. Antibodi akan berikatan dengan trofoblas plasenta yang mengekspresikan antigen β2GP1, kemudian mengaktifkan jalur reseptor bawaan (TLR4/MyD88) di sel trofoblas. Hal ini terbukti memicu respons inflamasi di trofoblas dengan pelepasan sitokin IL-1β, IL-8 dan kemokin MCP-1 serta GRO-α secara signifikan.[6] Peningkatan sitokin pro-inflamasi plasenta tersebut menyebabkan gangguan invasif plasenta dan kematian sel trofoblas, sehingga menghambat pembentukan sirkulasi ibu-janin yang normal. Dampaknya, fetus mengalami insufisiensi plasenta yang bermanifestasi pada klinis sebagai keguguran berulang, kematian janin, preeklampsia, atau pertumbuhan janin terhambat.[6,7]

Jadi, pada pasien APS hamil, mekanisme autoimun dan imunitas bawaan bersinergi menyebabkan trombosis pada sirkulasi uteroplasenta dan cedera endotel plasenta. Sementara itu, komponen lupus dalam kombinasi ini dapat memperburuk keadaan: aktivitas lupus sistemik dapat meningkat selama kehamilan, dan flare lupus kerap terjadi pada trimester akhir atau pasca-persalinan akibat perubahan hormonal dan imunologis. Meski begitu, dalam kasus tumpang tindih TLE–APS, manifestasi APS menjadi hal yang paling menentukan luaran kehamilan, sedangkan TLE berperan sebagai komponen lupus terbatas yang menandakan adanya kerentanan autoimun.[6,7]

Pada kasus ini, pasien merupakan wanita hamil berusia 29 tahun dengan usia kehamilan 30 minggu mengeluh adanya ruam kemerahan di paha kiri yang dirasakan sejak 3 tahun yang lalu. Pasien juga mengeluhkan muncul kaku pada sendi-sendi terlebih saat pagi hari disertai rambut rontok. Pasien memiliki riwayat sering terpapar sinar matahari sebelumnya selama 4 tahun karena aktivitas diluar ruangan.

Secara klinis, kombinasi TLE dan APS akan menunjukkan ciri-ciri gabungan dari lupus kutaneus dan sindrom antifosfolipid.[3,8] Lesi TLE akan tampak halus tanpa skuama, tidak ulseratif, dan sembuh tanpa jaringan parut atau hiperpigmentasi. Plak dapat berbentuk anular atau urtikarial, sering muncul memburuk saat terpapar sinar matahari (*photosensitive*).[3] Ketika tumpang tindih dengan APS, di sekitar lesi TLE mungkin juga tampak pola livedo, yaitu perubahan warna kebiruan pada kulit akibat aliran darah yang tidak merata. Livedo reticularis berupa pola seperti jala ungu-kebiruan yang *transient*, sedangkan livedo racemosa berbentuk cabang-cabang tidak beraturan yang menetap; keduanya merupakan manifestasi kulit paling umum terkait APS.[9] Adanya *livedo racemosa* yang menetap kuat mengarah ke APS sekunder, karena menandakan gangguan aliran darah di pembuluh kulit yang kronis.

Manifestasi klinis pada kulit terjadi pada hampir 49% pasien APS dengan gejala klinis yang sering terjadi berupa livedo

reticularis, ulkus, tromboflebitis, nekrosis kulit, makula-patch eritematosa, purpura, ekimosis, nodul kulit disertai nyeri, dan pendarahan splinter subungual.[8] Pasien mengeluhkan adanya ruam kemerahan di paha kiri yang dirasakan sejak 3 tahun yang lalu disertai nyeri tertusuk dengan VAS 10/10 sehingga sulit berjalan. Keluhan memberat dengan aktivitas berat dan kelelahan, membaik dengan istirahat. Ruam teraba hangat, bengkak, dan nyeri. Pasien ini dapat memiliki riwayat trombosis berulang berupa *deep vein thrombosis* (DVT) pada tungkai yang dapat terjadi sebagai manifestasi APS.[8] Tidak seperti vaskulitis pada lupus aktif, lesi kulit APS umumnya menunjukkan trombosis tanpa peradangan (non-inflamasi) secara histologis yang juga ditandai dengan temuan ditemukan trombositopenia ringan pada pasien ini.[5]

Pada kasus ini, terdapat riwayat abortus dua tahun sebelumnya pada usia kehamilan 12 minggu. Abortus berulang adalah tanda khas APS pada wanita hamil.[10] Pasien dapat mengalami keguguran berulang terutama pada trimester pertama, atau kematian janin intrauterin di trimester kedua/ketiga tanpa penyebab obstetrik lain yang jelas. Pada pemeriksaan dermatologis regio cruris sinistra ditemukan *patch* eritematosa dengan sebagian hiperpigmentasi, *multiple*, berbatas tegas, tepi ireguler, serta bentuk dan ukuran bervariasi. Pada area tersebut juga didapatkan skar atrofi yang teraba hangat saat palpasi. Gambaran lesi kulit pasien sesuai dengan gambaran lesi pada TLE. Akan tetapi, lesi TLE umumnya tidak menyebabkan adanya skar atrofi dan tidak terjadi pada regio yang terpapar matahari. Pada pasien juga tidak didapatkan gejala fotosensitivitas.

Gambaran histopatologi tumid lupus erythematosus (TLE) umumnya ditandai oleh deposisi mucin pada dermis yang disertai infiltrat limfositik perivaskular dan peri-adneksa pada dermis superfisial hingga dalam, dan pada sebagian kasus dapat disertai edema dermis papiler. Secara khas, epidermis dan dermoepidermal junction pada TLE relatif minimal perubahannya, sehingga temuan seperti atrofi epidermis, jaringan parut (*scarring*), follicular plugging, maupun dispigmentasi biasanya tidak menonjol.[11] Pada kasus ini, pemeriksaan histopatologi menunjukkan epidermis yang atrofi dengan perubahan vakuolar pada lapisan basal serta penebalan membran basal. Pada dermis tampak infiltrasi sel radang berupa limfosit, histiosit, dan sel plasma pada dermis superfisial, dengan distribusi perivaskular dan peri-adneksa. Selain itu, ditemukan matriks kolagen pada dermis yang tampak sembab disertai mucin yang samar, sehingga secara keseluruhan konsisten dengan spektrum lupus kutaneus dan mendukung kecurigaan ke arah TLE.

Pewarnaan *Periodic Acid–Schiff* (PAS) merupakan metode histokimia yang digunakan untuk mendeteksi karbohidrat polisakarida dan glikoproteinserta dapat menonjolkan struktur yang kaya glikoprotein, seperti membran basal. Sebaliknya, pewarnaan *Alcian Blue* terutama digunakan untuk mengidentifikasi mukin asam (*acid mucopolysaccharides*) atau glikosaminoglikan yang tersimpan di jaringan. [12] Pada lupus kutaneus secara umum, kombinasi pemeriksaan PAS dan Alcian Blue sering menunjukkan penebalan membran basal serta peningkatan deposisi mucin dermal, yang mendukung adanya perubahan pada dermoepidermal junction dan matriks dermal. Meskipun demikian, literatur yang secara khusus membahas pola temuan PAS dan *Alcian Blue* pada TLE masih terbatas. Pada kasus ini, pewarnaan PAS menunjukkan hasil positif pada fokus-fokus membran basalis yang menebal, sedangkan pewarnaan *Alcian Blu*e tampak positif pada dermis yang sembab,

menandakan adanya mucin ekstraseluler. Temuan tersebut memperkuat interpretasi bahwa proses patologis melibatkan penebalan membran basal dan deposisi mucin dermal, yang konsisten dengan spektrum lupus kutaneus dan mendukung arah diagnosis TLE.

Terkait kombinasi TLE dan APS pada kehamilan secara dini sangat penting karena implikasi terapetik dan prognostik yang signifikan. Bila seorang pasien hanya didiagnosis lupus kutaneus tanpa disadari memiliki APS, ia berisiko mengalami komplikasi tromboembolik berat atau keguguran berulang yang sebetulnya dapat dicegah. Tumpang tinding APS dengan TLE berarti pasien memerlukan penatalaksanaan multidisiplin yang tidak hanya cukup mengobati lesi kulit, tetapi juga harus mencegah trombosis dan komplikasi obstetri.

Kesimpulan

Pada kasus ini, diagnosis *tumid lupus erythematosus* (TLE) pada pasien hamil dengan *antiphospholipid syndrome* (APS) menuntut pembedaan dari manifestasi kulit APS yang umumnya bersifat vasculopati trombotik, seperti livedo reticularis/racemosa dan ulkus. Walaupun tumpang tindih TLE–APS dapat terjadi, kombinasi tersebut relatif jarang, sehingga diperlukan kewaspadaan klinis dan konfirmasi histopatologi. Secara umum, TLE berperjalanan dan tidak secara langsung memengaruhi luaran kehamilan. Namun, pada pasien ini, risiko obstetri terutama ditentukan oleh APS, sehingga edukasi dan tata laksana harus menekankan pemantauan kehamilan risiko tinggi, pencegahan trombosis, serta kolaborasi multidisiplin.

Daftar Pustaka

1. Abadías-Granado I, Sánchez-Bernal J, Felipo-Berlanga F, Ara-Martín M. Coexistence of Tumid Lupus Erythematosus and Discoid Lupus Erythematosus. Actas Dermosifiliogr. 2019;110(3).
2. Wenzel J. Cutaneous lupus erythematosus: new insights into pathogenesis and therapeutic strategies. Vol. 15, Nature Reviews Rheumatology. 2019.
3. Daruish M, Ambrogio F, Foti C, Filosa A, Cazzato G. Tumid Lupus Erythematosus (TLE): A Review of a Rare Variant of Chronic Cutaneous Lupus Erythematosus (cCLE) with Emphasis on Differential Diagnosis. Diagnostics (Basel). 2024 Apr;14(7).
4. Sanchez-Melendez S, Malik R, Kanwar R, Yang K, Nambudiri VE. Clinical epidemiology of tumid lupus erythematosus: A retrospective review of 179 patients. J Am Acad Dermatol. 2024 Jan;90(1):202–4.
5. Gibson GE, Su WP, Pittelkow MR. Antiphospholipid syndrome and the skin. J Am Acad Dermatol. 1997 Jun;36(6 Pt 1):970–82.
6. Mulla MJ, Brosens JJ, Chamley LW, Giles I, Pericleous C, Rahman A, et al. Antiphospholipid antibodies induce a pro-inflammatory response in first trimester trophoblast via the TLR4/MyD88 pathway. Am J Reprod Immunol. 2009 Aug;62(2):96–111.
7. Cervera R, Piette J, Font J, Khamashta MA, Shoenfeld Y, Camps MT, et al. Antiphospholipid syndrome: Clinical and immunologic manifestations and patterns of disease expression in a cohort of 1,000 patients. Arthritis Rheum. 2002 Apr 5;46(4):1019–27.
8. Dupré A, Morel N, Yelnik C, Moguelet P, Le Guern V, Stammler R, et al. Cutaneous Involvement in Catastrophic Antiphospholipid Syndrome in a Multicenter Cohort of

65 Patients. JAMA Dermatol. 2023 Jan 1;159(1):62.
9. Eswaran H, Googe P, Vedak P, Marston WA, Moll S. Livedoid vasculopathy: A review with focus on terminology and pathogenesis. Vasc Med. 2022 Dec;27(6):593–603.
10. Mercier M, Lescoat A, Pierre-Jean M, Dumontet E, Le Lous M, Belhomme N. Prevalence of Antiphospholipid Antibody Syndrome Among Patients with Recurrent Pregnancy Loss: Impact of the Revised 2023 ACR/EULAR Antiphospholipid Syndrome Criteria. J Clin Med. 2024 Dec 17;13(24):7698.
11. Rodriguez-Caruncho C, Bielsa I, Fernández-Figueras MT, Roca J, Carrascosa JM, Ferrándiz C. Lupus erythematosus tumidus: a clinical and histological study of 25 cases. Lupus. 2015;24(7).
12. Vale ECS do, Garcia LC. Cutaneous lupus erythematosus: a review of etiopathogenic, clinical, diagnostic and therapeutic aspects. Vol. 98, Anais Brasileiros de Dermatologia. 2023.